

# Vasculitis inducida por medicamentos

## Estudio de 13 casos

José Félix Restrepo, Mario Peña, Rafael Valle, Odilio Méndez, Federico Rondón, Gloria Vásquez, Antonio Iglesias

**Se estudiaron trece casos de vasculitis medicamentosa comprobada clínica e histopatológicamente. La mayoría fueron linfomonocíticas (siete casos) y leucocitoclástica (un caso). Clínicamente las lesiones cutáneas eritemato-papulares se observaron en seis casos, la púrpura palpable en cuatro, la urticaria crónica, las lesiones ulcero-necróticas en tres y el prurito generalizado en seis. Algunos tenían más de una manifestación clínica. Dos pacientes presentaron miopatía fibrosa secundaria al uso intramuscular crónico de D- propoxifeno.**

**La patogénesis de las vasculitis por drogas no es conocida completamente. Se cree que en ella están involucrados fenómenos inmunológicos de tipo humoral y celular. La miopatía fibrosa posiblemente es secundaria a un proceso inflamatorio estimulado por la irritación mecánica de la aguja o por algunos medicamentos.**

**Esta es la serie más grande publicada en la literatura de vasculitis medicamentosa y los primeros casos informados de miopatía fibrosa secundaria a D-Propoxifeno.**

### INTRODUCCION

El termino vasculitis se aplica a los síndromes inflamatorios vasculares, con o sin componente

---

Dr. Jose Felix Restrepo S., Residente IV de Medicina Interna y Reumatología, Facultad de Medicina, Universidad Nacional de Colombia, Hospital San Juan de Dios. Dr. Mario Peña, Profesor Asociado de Reumatología Facultad de Medicina, Universidad Nacional de Colombia, Hospital San Juan de Dios. Dr. Rafael Valle, Director de Reumatología e Inmunología del Hospital Militar Central. Dr. Odilio Méndez, Profesor Asociado de Patología, Hospital San Juan de Dios. Dr. Federico Rondón. Profesor de Reumatología, Hospital San Juan de Dios. Dra. Gloria Vásquez, Residente IV de Reumatología, Facultad de Medicina, Universidad Nacional de Colombia, Hospital San Juan de Dios. Dr. Antonio Iglesias Gamarra, Profesor Asistente Reumatología, Facultad de Medicina, Universidad Nacional de Colombia, Hospital San Juan de Dios.

Solicitud de separatas al Dr. Restrepo.

inmunológico los cuales ocasionan una diversidad de expresiones clínicas que varían desde púrpura palpable hasta vesículas hemorrágicas, úlceras necróticas, livedo reticularis, paniculitis o nódulos.

La vasculitis inducida por medicamentos comprende un pequeño grupo de pacientes y puede asociarse a artralgias de grandes articulaciones pero sin compromiso renal ni hipocomplementemia, que se presentan después de la ingesta de algún medicamento, pudiendo tener una evolución aguda si es inferior a dos semanas, subaguda de cuatro a seis semanas o crónica si es mayor de ocho semanas.

La mayoría de los pacientes tienen un curso subagudo o crónico, pero benigno. En algunos casos el curso es agudo con recidivas, pudiendo llegar a la cronicidad.

Consideramos con vasculitis inducida por medicamentos a todo aquel paciente que ingiriendo alguna droga en forma regular presentó lesiones cutáneas como las ya mencionadas, una vez descartadas otras patologías.

En el presente estudio informamos trece casos de vasculitis medicamentosa comprobada clínica e histopatológicamente. La mayoría de nuestros pacientes presentaron vasculitis linfomonocítica y en segundo lugar vasculitis leucocitoclástica. Además informamos por primera vez la asociación de paniculitis y miopatía fibrosa secundaria al D-propoxifeno.

### MATERIAL Y METODOS

Durante siete años, reunimos trece pacientes (nueve mujeres, cuatro hombres) procedentes de las ciudades de Barranquilla y Bogotá, en quienes

se documentó clínica e histológicamente una relación directa entre la vasculitis y el medicamento. Para establecer la relación entre el medicamento y la vasculitis consideramos los siguientes criterios:

1. Identificación del medicamento y su relación temporal con la aparición de la vasculitis.
2. Mejoría parcial o total de las lesiones cutáneas con la suspensión del medicamento.
3. Reactivación de la vasculitis al volver a administrar el medicamento.
4. Falta de relación de la vasculitis con una enfermedad primaria.
5. Observación hasta por 12 a 24 meses.

Los pacientes tenían un promedio de edad de 47.7 años (rango 25 a 84). Siete de ellos sin enfermedad previa, tres con artritis reumatoidea (A.R.), uno con enfermedad coronaria y dos adictos al D-propoxifeno.

A todos los pacientes se les realizó historia clínica, examen físico y exámenes paraclínicos complementarios como cuadro hemático, VSG, electroferesis de proteínas, proteína C reactiva, factor reumatoideo. Nueve tuvieron determinación de inmunoglobulinas (G, M, A y E), anticuerpos antinucleares, C<sub>3</sub>, C<sub>4</sub> y complejos inmunes por la técnica C<sub>1</sub>q BA (diamedix IC65 test). A todos se les practicó biopsia de piel y se hizo estudio con hematoxilina eosina en todos los cortes de piel.

A cuatro pacientes se les practicaron coloraciones especiales para elástica y fibrina y a ocho se les hizo inmunofluorescencia directa. A excepción de los tres pacientes con AR, los otros no tenían criterios para ninguna enfermedad del tejido conjuntivo. Fueron descartadas patologías que pueden iniciarse para vasculitis cutánea tales como panarteritis nodosa (PAN), síndrome de Henoch Schonlein, síndrome de Churg Strauss, granulomatosis de Wegener y crioinmunoglobulinemias tipo II, por los hallazgos clínicos y paraclínicos ya que no reunían los criterios del ACR para cada una de esas entidades.

Diez pacientes-reunían criterios para vasculitis por hipersensibilidad de acuerdo con lo establecido por Zeck y col (1), Calabrese y col (2), Cupss y Fauci (3) y por el American College of

Rheumatology (4), los cuales resumimos así:

1. Edad mayor de 16 años al inicio de la enfermedad
2. Asociación con un medicamento que suele ser el factor casual de la sintomatología
3. Púrpura palpable
4. Brote maculopapular
5. Polimorfonucleares o eosinófilos en la pared de los vasos (vénulas o arteriolas).

Dividimos las vasculitis por hipersensibilidad inducidas por medicamentos en cuatro subtipos:

1. Neutrófilica o leucocitoclástica
2. Linfomonocítica
3. Mixta
4. Eosinófilica, de acuerdo con el hallazgo patológico y la célula blanco comprometida en el proceso polimorfonuclearneutrófilos; mononucleares (linfocitos, monocitos o macrófagos); ambos o eosinófilos respectivamente. Consideramos perivasculitis al infiltrado inflamatorio perivascular de polimorfo nucleares o mononucleares.

Debido a la dificultad de tener una verdadera clasificación de las paniculitis nos orientamos por los trabajos de Boudie y Lazarus (5) y de Winkelman (6). De acuerdo con ello se estableció la paniculitis lobular y septal con o sin vasculitis inducida por basuco o cocaína ni los casos de vasculitis asociada a lupus inducido por medicamento.

## RESULTADOS

Estudiamos trece pacientes mestizos, nueve mujeres y cuatro hombres cuyo promedio de edad

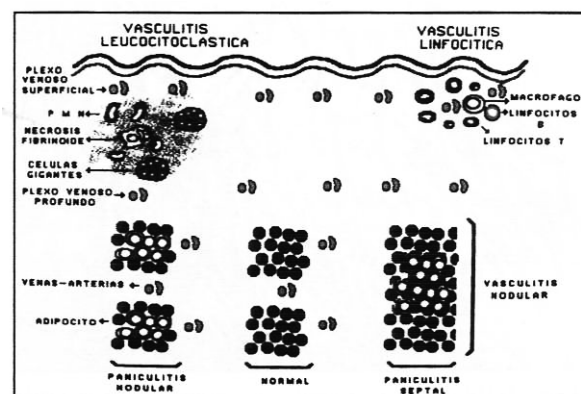


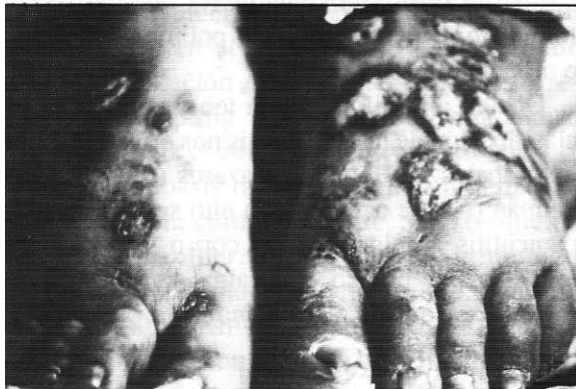Figura 1. Tipos de vasculitis: leucocitoclástica y linfomonocítica. Tipos de paniculitis: septal y lobular.

fue de 47,7 años (rango entre 25 y 84 años).

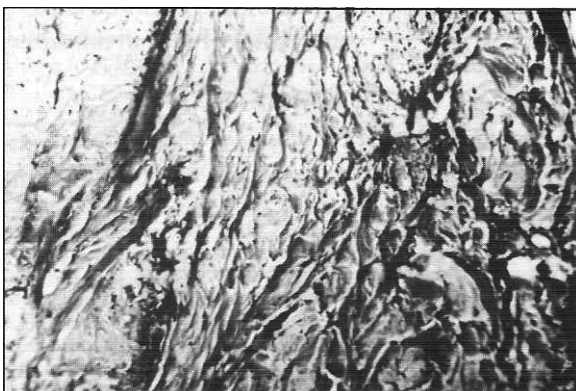De acuerdo con los hallazgos histopatológicos, siete pacientes tuvieron vasculitis (V) linfomonocítica; uno V. leucocitoclástica, uno V. mixta, otro paciente presentó perivasculitis y tres paniculitis lobular.

Desde el punto de vista clínico encontramos las siguientes manifestaciones: púrpura palpable en cuatro pacientes, lesiones eritemato-papulares en seis, urticaria crónica en tres, lesiones ulcero-necróticas en tres y prurito generalizado en seis. Algunos pacientes tenían más de una manifestación (Tabla 1).

Las manifestaciones clínicas iniciales de la vasculitis en los trece pacientes fueron cutáneas, de tipo polimorfo. Aparecieron rápidamente en



**Figura 2.** Lesiones últero-necróticas y algunas con cicatrices residuales en pies inducidas por D-propoxifeno.



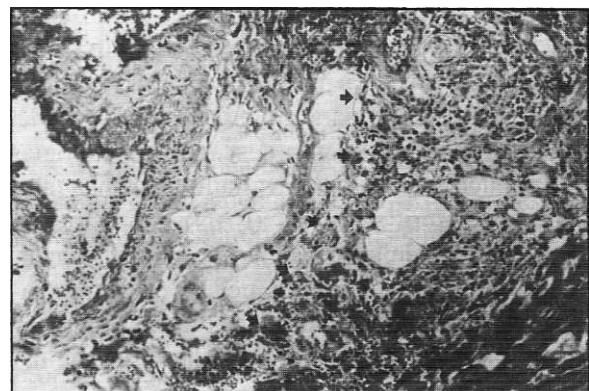
**Figura 3.** Miopatía fibrosa inducida por D-propoxifeno. Obsérvese la infiltración fibrosa que reemplaza en su totalidad el músculo (coloración tricrómico de Masón 40x).

miembros y tronco respetando la cara. Las lesiones de púrpura palpable fueron de carácter pruriginoso, con sensación urente; las lesiones urticariformes se caracterizaron por duración mayor de 24 a 48 horas en un solo sitio, especialmente en miembros inferiores, tronco y cuello.

En los tres pacientes con paniculitis lobular el medicamento inductor fue el D-propoxifeno. De ellos los casos 1 y 2 presentaron además miopatía fibrosa; el caso 2 presentó calcificaciones distróficas y el caso 1 presentó vasculitis asociada a la paniculitis. En dos de los tres pacientes con paniculitis lobular (casos 2 y 9) ésta fue autoinducida (paniculitis lobular de tipo facticia) y en los tres quedaron cicatrices residuales (Figuras 2, 3 y 4).

Las manifestaciones extracutáneas sólo se observaron en dos pacientes (casos 5 y 6) y se caracterizaron por artralgias de grandes articulaciones como rodillas, tobillos y codos. No se observó en ningún caso compromiso renal, neurológico, gastrointestinal ni pulmonar.

En todos los pacientes se pudo observar la relación causa-efecto entre la lesión vascular y el medicamento: dos pacientes con anticonceptivos orales (etinilestrediol más levonorgestrel), dos con fenproporex asociado al mismo anticonceptivo, tres con D-propoxifeno y uno en cada caso con las siguientes drogas: indometacina, aurotioglucosa



**Figura 4.** Paniculitis lobular con vasculitis inducida por D-propoxifeno. Obsérvese el infiltrado inflamatorio mixto con predominio de células mononucleares asociado a vasculitis de vénulas y metaarteriolas (ver flechas). (Coloración hematoxilina-eosina 10x)

**Tabla 1.** Vasculitis inducida por medicamentos.

	Edad	Sexo	Medicamento inductor de la vasculitis	Tipo de vasculitis (Histopatología)	Expresión clínica		Tratamiento	Evolución
					Cutánea	Extracutánea		
1.1981	27a	M	d-propoxifeno	Paniculitis lobular con vasculitis-Miopatía fibrosa	Úlceras necróticas Cicatrices		Sin dato	Sin dato
2.1983	27a	M	d-propoxifeno	Paniculitis lobular miopatía fibrosa Calcificaciones distróficas	Úlceras necróticas Cicatrices		Tratamiento psiquiátrico	Lesión del radial derecho
3.1983	32a	F	Anticonceptivo*	Linfomonocítica	Eritemato papular		Prednisona 15 mg anti H1 y anti H2	Satisfactoria
4.1984	34a	F	Anticonceptivo*	Linfomonocítica	Urticaria prurito generalizado		Prednisona 15 mg anti H1 y anti H2	Satisfactoria
5.1984	28a	F	Anticonceptivo* Fenproporex	Linfomonocítica	Púrpura palpable Urticaria	Altralgias rodillas, tobillos	Prednisona 15 mg	Satisfactoria
6.1984	30a	F	Anticonceptivo Fenproporex	Linfomonocítica	Urticaria-púrpura palpable-pápulas	Artralgias rodillas, tobillos y muñecas	Prednisona 15 mg anti H1 y anti H2	Satisfactoria
7.1984	54a	F	Clorbutamida	Mixta	Púrpura-palpable Eritemato papular Prurito generalizado		Prednisona 15 mg anti H1 y anti H2	Satisfactoria
8.1984	34a	F	Fenclo fenac Mixta	Perivasculitis mixta	Eritemato papular Prurito generalizado		Prednisona 15 mg anti H1 y anti H2	Satisfactoria
9.1985	38a	F	d-propoxifeno	Paniculitis lobular	Úlceras necróticas Cicatrices		Prednisona 30 mg	Cicatrices residuales
10.1990	51a	M	Aurotioglucosa	Linfomonocítica	Prurito generalizado Eritemato papular y Descamativas		Prednisona 10 mg	Satisfactorio
11.1990	84 a	F	Diltiazem	Linfomonocítica	Eritemato papular Prurito generalizado		Prednisona 30 mg anti H1 y anti H2	Mejoría parcial
12.1990	25a	M	Indomocícina	Leucocitoclástica	Púrpura palpable		Prednisona 15 mg Colchicina	Satisfactoria
13.1990	37a	F	Sulfasalazina	Linfomonocítica	Eritemato papular		Suspensión de la medicación	Recidiva de las lesiones con metotrexate

\* Etinilestradiol + Levonorgestrel

(Figura 5), fenclofenac, diltiazem, clorbutamida (Figura 6) y sulfasalina.

Después de observar la evolución de los pa-

cientes, la sola suspensión del medicamento no mejoró totalmente la sintomatología en once de ellos sino que requirió la administración de

glucocorticoides (prednisolona) a dosis bajas asociados o no a antagonistas H1 y H2 para controlar los síntomas en una a tres semanas. No obstante, la paciente de 84 años (caso 11) con vasculitis linfomonocítica inducida por diltiazem presentó sólo mejoría parcial con estos medicamentos.

Un paciente (caso 2) requirió tratamiento psiquiátrico y presentó compromiso del nervio radial derecho. No pudo establecerse ni el tratamiento ni la evolución en el caso 1. La paciente que presentó vasculitis linfomonocítica inducida por sulfasalazina (caso 13), tuvo mejoría de las lesiones mes y medio después de suspender la medicación, pero las lesiones reaparecieron con iguales características a las seis semanas de haber iniciado metotrexate que se le indicó en reemplazo de la sulfasalazina.

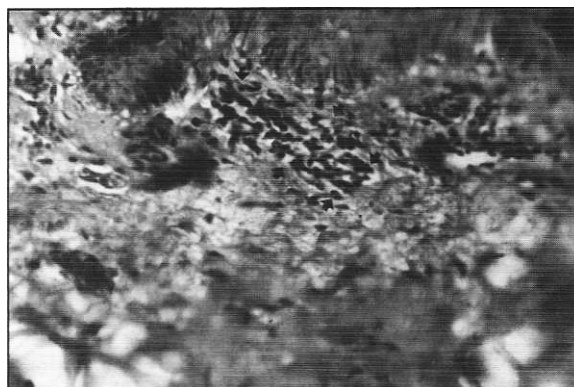En cuanto a los resultados de laboratorio se observó aumento de la sedimentación globular en nueve con promedio de 36 mm (rango 30 a 45) y también se encontró incremento de las alfa 2, beta y gama globulinas es decir, de las proteínas reactantes de fase aguda.

#### DISCUSION

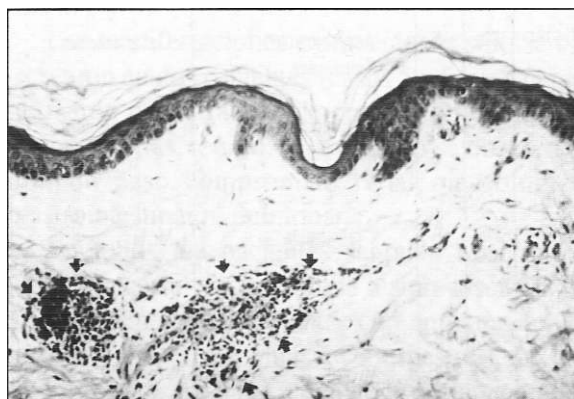
Rich y Gregory (7) en 1943, al tratar de estudiar la fisiopatología de la P.A.N. produjeron vasculitis en conejos con inyección intravenosa de suero de caballo; esto permitió a Dixon (8) establecer las bases para el estudio de la enfermedad del suero y la posibilidad de que algún medicamento pudiese inducir una vasculitis. Sin embargo, después de revisar la literatura médica al respecto, sólo encontramos informes aislados de medicamentos inductores de vasculitis (Tabla 2).

La serie actual de trece casos documentada clínica e histopatológicamente se constituye por tanto como la más grande hasta ahora publicada. A todos los casos se les encontró una relación causa-efecto de la lesión vascular, perivascular o del pániculo con el medicamento.

Llama la atención que los tres casos con D-propoxifeno presentaron paniculitis lobular y dos de ellos miopatía fibrosa. La miopatía fibrosa se caracteriza histológicamente por incremento del tejido conectivo y degeneración de la fibra mus-



**Figura 5.** Vasculitis linfomonocítica inducida por aurotioglucosa. Obsérvese el infiltrado mononuclear alrededor de la pared de la metarteriola, edema de la pared y el depósito de fibrina (ver flechas) (Coloración hematoxilina-eosina 10x).



**Figura 6.** Vasculitis mixta inducida por clorbutamida. Obsérvese el infiltrado inflamatorio mixto con predominio de mononucleares y destrucción de la pared vascular de una vénula y una metaarteriola (ver flechas) (Coloración hematoxilina-eosina 10x)

cular con reemplazo del tejido muscular por fibroso en algunas áreas. Clínicamente hay induración en tabla del tejido subcutáneo y muscular de las áreas comprometidas con contracturas de estas áreas y siempre existe el antecedente de abuso crónico de drogas intramusculares. La patología aparece en los sitios de punción muscular o subcutánea. La electromiografía muestra disminución significativa del número de potenciales de acción. La causa es desconocida pero se ha sugerido que algunas drogas o la irritación mecánica de la aguja estimulan un proceso inflamatorio mononuclear con proliferación de fibroblastos y producción gradual de tejido fibroso.

**Tabla 2.** Vasculitis inducida por medicamentos

Tipo de Medicamento	Referencia
I. Inmunosupresores	
A. Especifico de fase celular(s)	
1. Azathioprina	Bergman y col (9)
2. Methotrexate	Jeurissen y col (10)
B. Especifico de ciclo celular	
1. Ciclofosfamida	Fondevila y col (11) Green y col (12)
II. Antiinflamatorios no esteroideos	
A. Acidos Propiónicos	
1. Ibuprofen	Stem y col (13)
2. Naproxen	Singhal y col (14)
3. Flurbiprofen	Singhal y col (14) Wei (15)
B. Acidos Acéticos	
1. Indometacina	Marsh y col (16)
C. Oxicanes	
1. Piroxicam	Goebel y col (17) Sterb y col (13)
D. Acidos Antranílicos	
1. Meclofenamato sódico	Stern y col (13)
III. Inhibidores de Xantina-Oxidasa	
A. Allopurinol	Coutellier y col (18)
IV. Medios yodados	Vaillant y col (19)
V. Anticonceptivos	
Etinilestradiol+Levonorgestrel	Egea y col (20)
VI. Anorexígenos	
A. Fenproporex	Egea y col (20)
VII. L-triptofano	Travis y col (21)
VIII. Analgésicos	
A. D-propoxifeno	Egea y col (20)
IX. Antibióticos	
A. Rifampicina	Iredale y col (22)
B. Quinilonas:	Huminer col (23)
1. OfloxaGina	Pace y col (24)
2. Ciprofloxacina	Choe y col (25)
X. Antihipertensivos	
A. Captopril	Miralles y col (26)
B. Diltiazem	Sheehan y col (27)
C. L-Metildopa	Matteson y col (28)
D. Hidroclorotiazida	Greenwald y col (29)
XI. Misceláneos	Harrison y col (30)
A. Isotretinoín	Dwyer y col (31)
B. Tamoxifen	Drago y col (32)
C. Atenolol	Wolf y col (33)
D. Quinina	Mathur y col (34)
E. Penicilamina	Bailin y col (35)

Es importante reconocer esta entidad ya que puede simular otras enfermedades reumáticas y su diagnóstico temprano mejora el pronóstico; ha sido informada con el abuso de meperidina (36-38) y pentazocina (39-41). Un caso informado por Kim Ly (42) presentó neuropatía del nervio radial secundaria a miopatía fibrosa inducida por pentazocina. Son éstos los primeros casos de miopatía fibrosa inducida por D-propoxifeno informados en la literatura mundial. En el caso dos también encontramos neuropatía del radial secundaria al proceso miopático; en este mismo paciente documentamos calcificaciones distróficas que pueden ser explicadas por los mecanismos de calcifilaxia y calcergia. Nos llamó mucho la atención que los pacientes con D-propoxifeno presentaron lesiones cicatriciales residuales en la piel, que consideramos características de esta medicación.

Siempre que se observe una lesión vaculítica cutánea se debe tratar de establecer su etiología. Con esto se evita una terapia inapropiada o una morbilidad prolongada. Se debe diferenciar una vasculitis secundaria a una enfermedad reumática, de una primaria o de una inducida por medicamentos.

Las artralgias o artritis como manifestación extracutánea la observamos en dos de trece pacientes (15%), lo cual es poco frecuente y su presencia nos obliga a descartar otras patologías como la enfermedad del suero, el síndrome de Henoch-Schonlein o el lupus inducido por medicamento, ya que éste puede aparecer después de varios meses o años de ingerir el medicamento.

El órgano blanco por excelencia en las vasculitis medicamentosas es la piel, siendo muy raro el compromiso cardiopulmonar, renal o del sistema nervioso central o periférico. Algunos medicamentos pueden inducir hepatopatía, glomerulonefritis o neumonitis; sin embargo la lesión nodular de tipo granulomatoso secundaria a vasculitis, sólo se ha descrito en dos casos asociada a carbamazepina y/o fenitoína pero por la ausencia de manifestaciones cutáneas no es fácil su aceptación (43).

La vasculitis cerebral se ha descrito asociada a

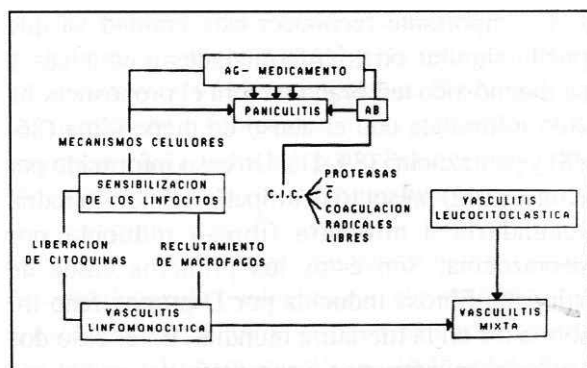


Figura 7. Patogénesis.

medicamentos pero siempre en conjunción con el consumo de basuco, cocaína y a la fenilpropolamina (44,45).

La patogénesis de la vasculitis por drogas no se conoce completamente. Posiblemente el microambiente inmunológico cutáneo favorece la inducción de vasculitis por idiosincrasia, a través de complejos inmunes (inmunoglobulina + medicamento) que se depositarían a nivel de vénulas y metaarteriolas produciendo la vasculitis leucocitoclástica o a través de un mecanismo celular que generaría la vasculitis linfomonocítica o las paniculitis lobulares (Figura 7). Greenwal y col (29) plantean la posibilidad de que la hidrocortizida induzca un aumento de degranulación de los mastocitos que generara la vasculitis.

Los medicamentos en general inducen manifestaciones cutáneas variables tales como eritema multiforme, fotosensibilidad, eritrodermia exfoliativa, urticaria, exantema, anafilaxia, etc. Dentro de esta diversidad de manifestaciones clínicas están las vasculitis cutáneas. Sin embargo, la mayoría de los informes de vasculitis medicamentosa han aparecido en los últimos dos años (Tabla 2) y ha sido en informes de casos o cartas al editor, por lo que creemos que esta serie constituye la más grande publicada hasta ahora.

#### SUMMARY

Thirteen patients with well documented drug-induced vasculitis seen over a seven year period are reported. Nine were females; the mean age of all patients was 47.7 years (range 25 to 84). The main

clinical manifestations were papulo-erythematous lesions (six cases), palpable purpura (four cases), chronic urticaria and necrotic skin ulcers (three cases), and generalized pruritus (six cases). Some patients had more than one manifestation. Seven cases were lymphomonocytic, one case leucocytoclastic and five cases mixed. Two patients developed fibrous myopathy secondary to the chronic use of D-propoxyphene. The pathogenesis of drug-induced vasculitis is not completely understood. It is believed that immunologic phenomena, of humoral and cellular type, are involved. Fibrous myopathy was most likely secondary to an inflammatory process due to mechanical irritation by needles or to drugs. This is the largest series of drug-induced vasculitis in the literature and the first report of fibrous myopathy caused by D-propoxyphene.

#### REFERENCIAS

1. Zeek PM, Smith CC, Weter JC. Studies on periarteritis nodosa III. The differentiation between the vascular lesions of periarteritis nodosa and hypersensitivity. *Am J Pathol* 1948; 24: 889-917.
2. Calabrese LH, Clough JD. Hypersensitivity vasculitis Group (HVG): a case oriented review of a continuing clinical spectrum. *Cleve Clin J Med* 1982; 49:17-42.
3. Cupps TR, Fauci AS. Hypersensitivity vasculitis, the vasculitides. Philadelphia, W B Saunders 1981.
4. Calabrese LH, Michel BA, Bloch DA, Arend WP, Edworthy SM et al. The American College of Rheumatology 1990 criteria for the classification of hypersensitivity vasculitis. *Arthritis Rheum* 1990; 33:1108-1113.
5. Boudie E, Lazarus GS. Panniculitis. In: Fitzpatrick TB, Eisen AZ, Wolf K, Freedberg IM, Austen KF. *Dermatology in General Medicine*. 3rd ed. New York: McGraw Hill; 1982:1131-1148.
6. Winkelmann RK. Panniculitis in connective tissue disease. *Arch Dermatol* 1983; 119: 336-345.
7. Rich AR, Gregory JE. The experimental demonstration that periarteritis nodosa is a manifestation of hypersensitivity. *Bull John Hopking Hosp* 1943;72:65-88.
8. Vásquez JJ, Dixon FJ. Immunohistochemical analysis of lesions associates with "fibrinoid changes". *Arch Pathol*. 1958; 66: 505.
9. Bregman SMK, Krane NK, Leonard G, Soto-Aguilar MC, Wallin JD. Azathioprine and hypersensitivity vasculitis (Letter). *Ann Intern Med* 1988; 109(1): 83-84.
10. Jeurissen ME, Boer booms AM, Van de Prette LB. Eruption of Nodulosis and Vasculitis during Methotrexate therapy for Rheumatoid Arthritis. (Letter). *Clin Rheumatol* 1989; 8(3): 417- 419.
11. Fondevila C, Milone G, Santiago P. Cutaneous Vasculitis After Intermediate Dose of Methotrexate. *Br. J. Haematol* 1989; 72(4): 591-592.
12. Green RM, Schapel GJ, Sage RE. Cutaneous. Vasculitis due to cyclophosphamide therapy for chronic Lymphocytic Leukemia. *Aust NZJMed* 1989; 19(1): 55-57.
13. Stern RS, Bigby M. An expanded profile of cutaneous reactions to nonsteroidal anti-inflammatory drugs. *JAMA* 1984; 252: 1433- 1437.
14. Singhal PC, Faulkner M, Venkatesan J, Molho L. Hypersensitivity angitis associated with naproxen. *Ann Allergy* 1989; 63(2): 107- 109.
15. Wei N. Flurbiprofen and cutaneous vasculitis (Letter). *Ann Intern Med* 1990; 112: 550-551.

16. **Marsh FP, Almeida JR, Leuy IS.** Non Thrombocytopenic purpura and acute glomerulonephritis after indomethacin therapy. *Ann Rheum Dis* 1971; **30**: 501-505.
17. **Goebel KM, Mueller-Brodman W.** Reversible overt Nephropathy with Henoch Schonlein purpura due to Piroxicam. *Br Med J* 1982; **284**: 311-312.
18. **Couttellier P, Delgrange B.** Fatal toxic epidermolysis following administration of allopurinol. *Acta Clin Belg* 1989; **44(3)**: 196-198.
19. **Vaillant L, Pengloan J, Blanchier D, De-muret A, Lorette G.** Iododerma and acute respiratory distress with leucocytoclastic vasculitis. *Clin Exp Dermatol* 1990; **15**: 232-233.
20. **Egea E, Garavito de Egea G, Severini S y col.** Vasculitis Linfomonocitica. Informe de nueve casos. *Acta Med Colomb* 1987; **12**: 330-338.
21. **Travis WD, Kalafer ME, Robin HS and Luibel FJ.** Hipersensitivity pneumonitis and pulmonary vasculitis with eosinophilia in a patient taking an L-Tryptophan preparation. *Ann Intern Med* 1990; **112**: 301-303.
22. **Iredale JP, Saukaran R, Wathen CG.** Cutaneous vasculitis associated with rifampin therapy. *Chest* 1989; **96(1)**: 215-216.
23. **Huminer D, Cohen JD, Majadla R, Dux S.** Hipersensitivity Vasculitis due to ofloxacin. *Br Med J* 1989; **299**: 303.
24. **Pace JL, Gatt P.** Fatal vasculitis associated with ofloxacin. *Br Med J* 1989; **299**: 668.
25. **Choe U, Rothschild BM, Laitman L.** Ciprofloxacin-Induced vasculitis (Letter). *N Engl J Med* 1989; **320(4)**: 257-258.
26. **Miralles R, Pedro-Botel J, Farre M, Rubies-Prat J.** Captopril and vasculitis (letter). *Ann intern Med* 1988; **109(6)**: 514
27. **Sheehan-Dare RA, Goodfields MJ.** Severe cutaneous vasculitis induced by diltiazem (Letter). *Br J Dermatol* 1988; **199(1)**: 134.
28. **Matteson EL, Palella TD.** Alpha-Methyldopa induced systemic vasculitis confused with Wegener's granulomatosis (Letter). *Arthritis Rheum* 1989; **32(3)**: 356-357.
29. **Greenwal MH, Haley S, Luini E.** Allergic vasculitis induced by Hydrochlorothiazide: Confirmation by mast cell degranulation test. *Isr J Med Sci* 1989; **25(10)**: 572-574.
30. **Harrison PV.** Vasculitis and retinoids (Letter). *Lancet* 1989; **2**: 749.
31. **Dwyer IM, Kenicer K, Taylos T, et al.** Vasculitis and retinoids. *Lancet* 1989; **ii**: 494-497.
32. **Drago F, Arditi M, Rebora A.** Tamoxifen and purpuric vasculitis (Letter). *Ann Intern Med* 1990; **112(12)**: 965-966.
33. **Wolf R, Ophir J, Elman M, Krakowski A.** Atenolol induced cutaneous vasculitis. *Cutis* 1989; **43(3)**: 231-233.
34. **Mathur S, Dooley J, Scheuer P.** Quinine induced granulomatous hepatitis and vasculitis (Letter). *Br Med J* 1990; **300**: 613.
35. **Bailin PI, Matkaluk RM.** Cutaneous reactions to Rheumatological Drugs. *Clin Rheum Dis* 1982; **8**: 493-516.
36. **Aberfeld DC, Bienestock H, Shapiro MS et al.** Diffuse myopathy related to meperidine addiction in a mother and daughter. *Arch Neurol* 1968; **19**: 384-388.
37. **Johnson K, Hsueh W, Glusman S, Arnett F.** Fibrous Myopathy. A Rheumatic complication of Drug Abuse. *Arthritis Rheum* 1976; **19**: 923-926.
38. **Vetter WL, Weiland AJ, Arnett FC.** Factitious extension contracture of the elbow. Case report. *J Hand Surg Am* 1983; **8**: 277-279.
39. **Steiner JC, Winkelman AC, de Jesus PV.** Pentazocine-induced Myopathy. *Arch Neurol* 1973; **28**: 408-409.
40. **Oh S J, Rollins JL, Lewis I.** Pentazocine-induced fibrous myopathy. *JAMA* 1975; 271-273.
41. **Adams EM, Horowitz HW, Sundstrom WR.** Fibrous Myopathy in association with pentazocine. *Arch Intern Med* 1983; **143(11)**: 2203-2204.
42. **Kim LY.** Compression neuropathy of the radial nerve due to pentazocine-induced fibrous Myopathy. *Arch Phys Med Rehabil* 1987; **68**: 49-50.
43. **Muren C, Strandeberg O.** Cavitory pulmonary nodules in atypical collagen disease and Lupoid drug reaction. Report of two cases. *Acta Radiol* 1989; **36**: 281-284.
44. **Forman HP, Levin S, Stewart B, Patel M, Feinstein S.** Cerebral vasculitis and hemorrhage in an adolescent taking diet pills containing phenyl propanolamine. Case report and review of literature. *Pediatrics* 1989; **83**: 737-741.
45. **Levine SR, Brust JC, Futrell N, Ho KL, Blake D, Millikan, Brass LM et al.** Cerebrovascular complications of the use of the "crack" form of alkaloidal cocaine. *N Engl J Med* 1990; **323**: 699-704.