

# Nefritis intersticial aguda secundaria a enfermedad ateroembólica renal como imitador de vasculitis ANCA

## Acute interstitial nephritis secondary to atheroembolic renal disease as a mimic of ANCA vasculitis

SIMÓN HOYOS-PATIÑO, ANA MARÍA VALENCIA-RUIZ, LUIS F. ARIAS†,  
JOHN FREDY NIETO-RÍOS • MEDELLÍN (COLOMBIA)

DOI: <https://doi.org/10.36104/amc.2024.3677>

### Resumen

La enfermedad ateroembólica renal es una causa infrecuente de lesión renal aguda (LRA) provocada por la oclusión de las arterias renales debido a cristales de colesterol. Su presentación es multisistémica, afectando los riñones, la piel, el sistema gastrointestinal y el cerebro. En algunos casos, puede simular una vasculitis asociada a anticuerpos contra el citoplasma de neutrófilos (ANCA) debido a la presencia de estos autoanticuerpos.

Se presenta el caso de un hombre de 66 años con factores de riesgo cardiovascular y enfermedad renal crónica, quien sufrió un deterioro de la función renal un mes después de la corrección de un aneurisma de la aorta abdominal mediante un injerto endovascular. El examen físico reveló decoloración violácea en los dedos de los pies y livedo reticularis. Los exámenes mostraron la presencia de ANCA y eosinofilia periférica. La biopsia renal confirmó nefritis intersticial aguda, lo que respaldó el diagnóstico de enfermedad ateroembólica renal. El tratamiento con esteroides mejoró la función renal, con un resultado favorable.

Este caso subraya la importancia de diferenciar la enfermedad ateroembólica renal de las vasculitis asociadas a ANCA a través de un diagnóstico diferencial minucioso. (*Acta Med Colomb* 2024; 49. DOI: <https://doi.org/10.36104/amc.2024.3677>).

**Palabras clave:** *imitador de vasculitis, lesión renal aguda, ANCA, enfermedad ateroembólica renal*

### Abstract

Atheroembolic renal disease is an uncommon cause of acute kidney injury (AKI) caused by renal artery occlusion due to cholesterol crystals. It is multisystemic, affecting the kidneys, skin, gastrointestinal system and brain. In some cases, it can mimic anti-neutrophilic cytoplasmic antibody (ANCA) vasculitis due to the presence of these autoantibodies.

We present the case of a 66-year-old man with cardiovascular risk factors and chronic kidney disease who suffered kidney function deterioration one month after abdominal aortic aneurysm repair with an endovascular graft. On physical exam, he had violaceous discoloration of the toes and livedo reticularis. Tests showed the presence of ANCA and peripheral eosinophilia. A kidney biopsy confirmed acute interstitial nephritis, which supported the diagnosis of atheroembolic renal disease. Steroid treatment improved his kidney function, with a favorable outcome.

This case underlines the importance of differentiating atheroembolic renal disease from ANCA-associated vasculitides through a careful differential diagnosis. (*Acta Med Colomb* 2024; 49. DOI: <https://doi.org/10.36104/amc.2024.3677>).

**Keywords:** *vasculitis mimic, acute kidney injury, ANCA, atheroembolic renal disease*

Dr. Simón Hoyos-Patiño: Departamento de Medicina Interna, Facultad de Medicina, Universidad Pontificia Bolivariana; Dra. Ana María Valencia-Ruiz: Departamento de Medicina Interna, Hospital Pablo Tobón Uribe; Dr. Luis F. Arias†: Departamento de Patología, Facultad de Medicina, Universidad de Antioquia; Dr. John Fredy Nieto-Ríos: Departamento de Nefrología y Trasplante Renal Hospital Pablo Tobón Uribe. Departamento de Medicina Interna, Facultad de Medicina, Universidad de Antioquia. Medellín (Colombia).

Correspondencia: Dr. Simón Hoyos Patiño. Medellín (Colombia).

E-Mail: [simon23h@hotmail.com](mailto:simon23h@hotmail.com)

Recibido: 21/VIII/2024 Aceptado: 16/IX/2024

## Introducción

La enfermedad ateroembólica renal es una causa de lesión renal aguda (LRA) y enfermedad renal aguda (ERA) secundaria a oclusión de las arterias, arteriolas y capilares glomerulares renales por cristales de colesterol originados en placas ateromatosas de la aorta y sus ramas principales (1). Dicho material se puede desprender luego de un procedimiento intravascular o con la anticoagulación (2). La ateroembolia típicamente afecta los riñones, piel, sistema gastrointestinal y cerebro por lo que se considera una enfermedad multisistémica (3).

Este síndrome hace parte de los imitadores de vasculitis de pequeño vaso (4), ya que puede generar livedo reticularis, púrpura, nódulos, síndrome de dedo azul, isquemia, LRA e hipertensión arterial (HTA) no controlada; además de síntomas constitucionales y elevación de marcadores inflamatorios (5, 6). En los paraclínicos se puede observar anemia, trombocitopenia, eosinofilia, elevación de la proteína C reactiva (PCR) y velocidad de sedimentación globular (VSG), proteinuria y eosinofilia (5, 6). A su vez se ha reportado positividad de los anticuerpos contra el citoplasma de los neutrófilos (ANCA), lo que hace aún más difícil el diagnóstico diferencial (7, 8).

Presentamos el caso de un hombre que debutó con ERA, síndrome de dedo azul, eosinofilia periférica e HTA de difícil manejo debido a nefritis intersticial aguda secundaria a ateroembolia renal con ANCA positivos como imitador de vasculitis de pequeño vaso.

## Descripción del caso

Se presenta el caso de un hombre de 66 años con antecedentes de tabaquismo, HTA, prediabetes, obesidad, osteoartritis de rodilla, dislipidemia, nefrolitiasis no obstructiva, enfermedad renal crónica (ERC) grado 3aAx, con creatinina basal 1.5 mg/dL y tasa de filtración glomerular estimada (TFGe) por fórmula CKD-EPI de 48 mL/min/1.73 m<sup>2</sup>. Presentaba además aneurisma de aorta abdominal infrarrenal con crecimiento progresivo superando los 5 cm de diámetro. Por tal motivo, en enero de 2023, se le realizó la corrección del aneurisma con stent graft evidenciándose durante dicho procedimiento ateromatosis compleja de la aorta. Recibió manejo integral con aspirina, clopidogrel, atorvastatina, losartán, empagliflozina y acetaminofén.

Un mes después, es hospitalizado en el Hospital Pablo Tobón Uribe por deterioro acelerado de la función renal, evidenciado en consulta externa durante las últimas cuatro semanas; creatinina inicial de 1.5 mg/dL con elevación progresiva hasta 4.5 mg/dL al momento de la hospitalización. Al ingreso, presentaba presión arterial de 170/100 mmHg, y el resto de los signos vitales dentro de parámetros normales. A la revisión por sistemas, refería pérdida de 10 kg de peso en el último mes de manera no intencionada, astenia, adinamia, hiporexia, coluria y nocturia. Al examen físico, se observó una coloración violácea de las plantas y pulpejos de los dedos de ambos pies, junto con livedo reticularis (Figura 1). Se inició

el abordaje diagnóstico de una ERA ADQI 3 (acute disease quality initiative; por sus siglas en inglés). Se descartaron posibles etiologías pre y post renales, considerándose una ERA intrínseca (parenquimatosa).

La ecografía renal mostró riñones de tamaño normal, sin anomalías estructurales. El citoquímico de orina presentó una densidad de 1.010, proteínas de 75 mg/dL, sedimento con 10 leucocitos por campo de alto poder, sin bacterias. En los paraclínicos complementarios (Tabla 1) llamaba la atención la positividad significativa de los ANCA medidos por ELISA, tanto mieloperoxidasa (MPO), como proteinasa 3 (PR3); junto con eosinofilia periférica. Ante la incertidumbre diagnóstica entre una nefritis tubulointersticial (NTI) y la

Tabla 1. Laboratorios de ingreso.

Paraclínico	Resultado	Valor de referencia
Hb	11.7 g/dL	13-17 g/dL
VSG	87 mm/h	0-20 mm/h
Leucocitos	12 550 mm <sup>3</sup>	4500-10 000 mm <sup>3</sup>
Eosinófilos	1283 mm <sup>3</sup>	0-1500 mm <sup>3</sup>
Creatinina	4.5 mg/dL	0.6-1.1 mg/dL
Nitrógeno ureico	88 mg/dL	8.4 – 25.7 mg/dL
Citoquímico de orina	Densidad 1.010 75 mg/dL de proteínas. 10 leucocitos por CAP. 5 eritrocitos por CAP	Sin proteínas, eritrocitos 2 por CAP, leucocitos 5 por CAP
ANA	Negativo	Negativo
Anticuerpo anti-Ro	3.5 U	0-20 U
Anticuerpo anti-La	8.2 U	0-20 U
Anticuerpo anti-Sm	3.8 U	0-20 U
Anticuerpo anti-RNP	2.6 U	0-20 U
C3	118 mg/dL	82-185 mg/dL
C4	45 mg/dL	15-53 mg/dL
Anticardiolipina IgG	17.85 GPL unidades	0-15 GPL U
Anticardiolipina IgM	5.11 MPL unidades	0-12.5 MPL U
B2GP IgG	2.91 U	0-20 U
B2GP IgM	11.56 U	0-20 U
Anticoagulante lúpico	Negativo	1,2 segundos (negativo)
ANCA - MPO	33 U/L	0-20 U/L
ANCA - PR3	69.7 U/L	0-20 U/L
Electroforesis de proteínas	Normal	Normal
Cuantificación de inmunoglobulinas	Normal	Normal
VIH, VDRL, hepatitis B, hepatitis C	Negativos	Negativo

*Hb: hemoglobina, VSG: velocidad de sedimentación globular, CAP: campo de alto poder, ANA: anticuerpos antinucleares, ENA: anticuerpos nucleares extractables, C3: fracción C3 del complemento, C4: fracción C4 del complemento, IgG: inmunoglobulina G, IgM: inmunoglobulina M, B2GP: beta 2 glicoproteína, ANCA-MPO: anticuerpos contra el citoplasma de los neutrófilos-antimieloperoxidasa, ANCA-PR3: anticuerpos contra el citoplasma de los neutrófilos-antiproteinasa 3, VIH: virus de la inmunodeficiencia humana, VDRL (Venereal Disease Research Laboratory; de sus siglas en inglés). U: unidades*



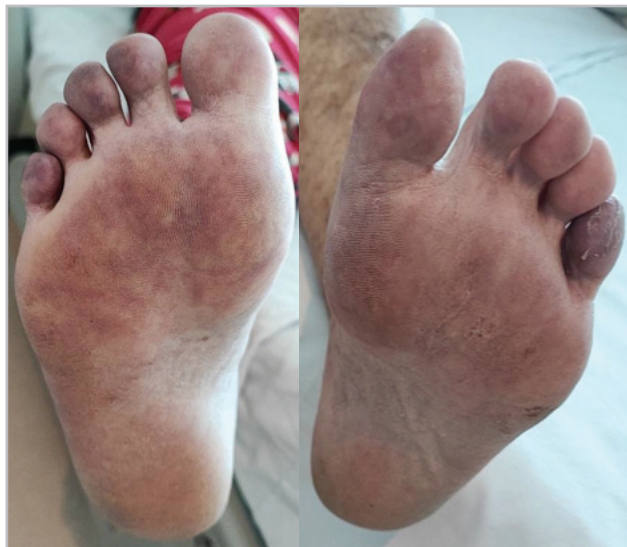

Figura 1. Coloración violácea de los dedos y región plantar distal de ambos pies.

posibilidad de una glomerulonefritis rápidamente progresiva (GNRPG), se decidió realizar biopsia renal que confirmó una NTI con daño tubular agudo asociado y se descartó la GNRPG (Figura 2). En el contexto clínico, este hallazgo se interpretó como secundario a ateroembolia renal, lo que explicaba la positividad de los ANCA, la eosinofilia periférica, los hallazgos cutáneos y la NTI. No se logró identificar en la muestra examinada los émbolos de colesterol.

El paciente recibió manejo con pulsos de metilprednisolona y posteriormente prednisolona oral durante seis semanas, con lo que la función renal mejoró parcialmente sin requerir terapia dialítica, con última creatinina en el seguimiento de 2.7 mg/dL (febrero de 2024).

### Discusión

La enfermedad ateroembólica renal ocurre en pacientes con aterosclerosis sistémica y factores de riesgo cardiovascular (1). Se ha reportado una incidencia de 1.1-4.5% (9) y se estima que explica el 5-10% de los casos de LRA

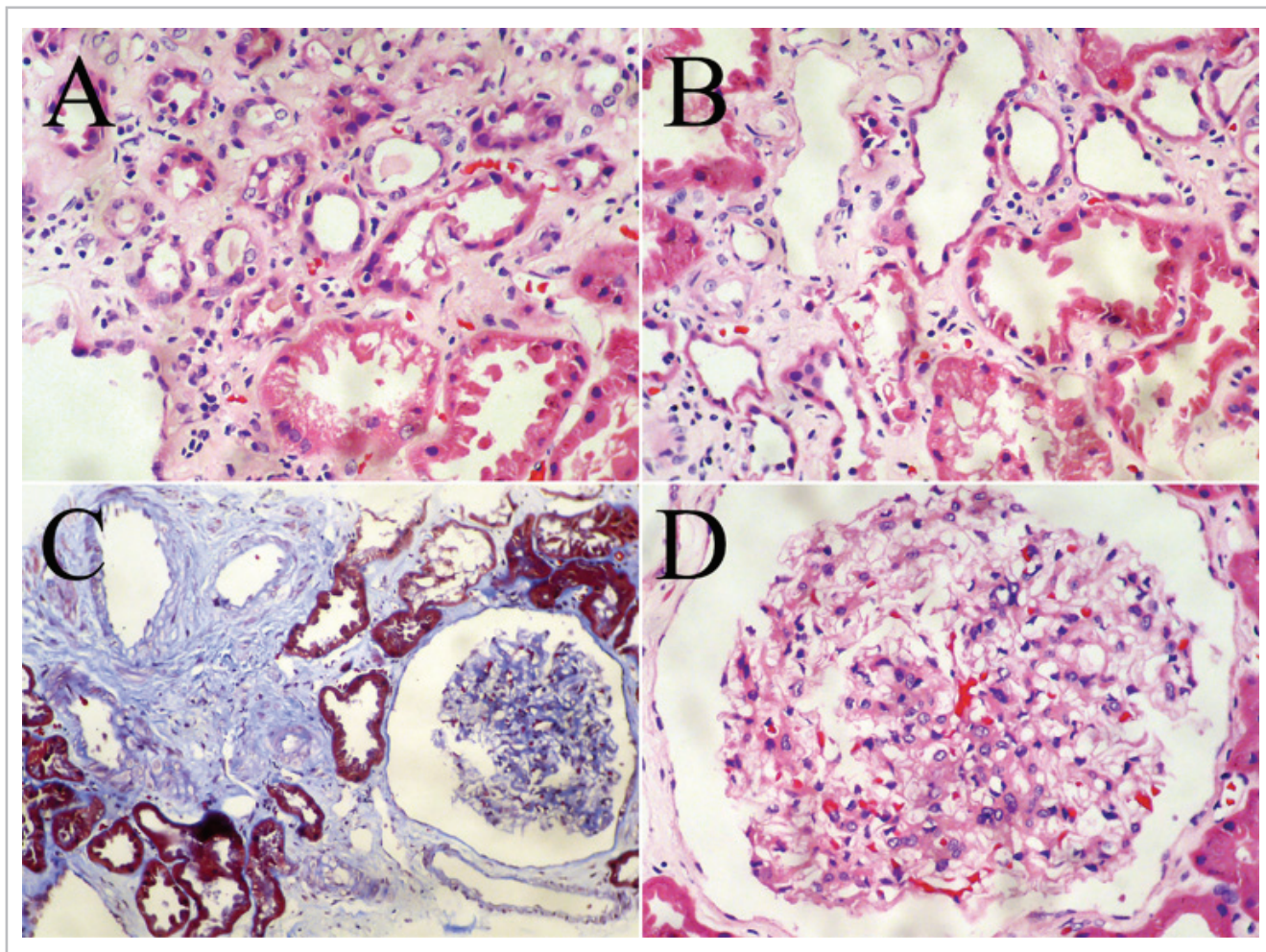


Figura 2. A: intersticio con edema, hay infiltrado inflamatorio mononuclear con linfocitos dispersos y exocitosis de linfocitos al epitelio tubular. Hematoxilina-eosina, aumento original, X400. B: En esta imagen se ve un mayor grado de daño tubular, con dilatación de su luz, aplanamiento celular y desprendimiento de algunas células epiteliales; en el intersticio hay linfocitos dispersos. Hematoxilina-eosina, aumento original, X400. C: En esta imagen hay un glomerulo de tamaño grande, con espacio de Bowman amplio, sin hiper celularidad. Varias arterias de pequeño calibre, sin identificarse émbolos de colesterol en las arterias de la biopsia. Tricrómico de Masson, aumento original, X200. D: Los glomerulos, aunque aumentados de tamaño (glomerulomegalia) no presentaban alteraciones específicas, la inmunofluorescencia fue negativa y los podocitos y membranas basales tenían características normales. Hematoxilina-eosina, aumento original, X400.

(10). La presencia de aterosclerosis aórtica es esencial para el desarrollo de esta entidad, la cual ocurre cuando hay un estrés agudo que lleva a la ruptura de la placa aterosclerótica con liberación del centro inflamatorio, principalmente de causa iatrogénica asociado a procedimientos vasculares, anticoagulación o trombolisis (3).

Una vez en el torrente sanguíneo, los microcristales de colesterol obstruyen la microcirculación arterial y generan inflamación endotelial con infiltración neutrofílica, eosinofílica, mononuclear y formación de células gigantes; esto provoca microtrombosis y obstrucción arterial que se traduce en isquemia (11). Histológicamente, los cristales de colesterol se pueden ver en el lumen de las arterias arcuatas e interlobulares con cambios glomerulares e intersticiales isquémicos (1). La función renal se puede afectar de manera aguda, subaguda o crónica (12). La forma aguda se presenta usualmente una semana luego del evento causal y se asocia con compromiso gastrointestinal y cutáneo (1). El pronóstico renal es variable, se requiere diálisis en 28-61% de los pacientes con las formas agudas y subagudas con una recuperación de 20-30% de los casos (1).

El compromiso cutáneo es la manifestación extrarrenal más común hasta en 88% de los casos (13). Las lesiones típicamente incluyen cianosis en pies, con dolor y frialdad al tacto que, pueden progresar a úlceras, gangrena y amputación junto con *livedo reticularis* (1). También se puede encontrar fiebre, pérdida de peso, mialgias, cefalea reflejando el compromiso sistémico de la condición (3, 10, 11). Los hallazgos de laboratorio incluyen anemia, leucocitosis, trombocitopenia, elevación de la PCR y VSG junto con eosinofilia que puede verse hasta en 80% de los casos ayudando a establecer el diagnóstico (1, 14). Todo este conjunto de manifestaciones clínicas y hallazgos de laboratorio, sumado al deterioro agudo-subagudo de la función renal hace que la enfermedad ateroembólica renal sea un imitador de vasculitis de pequeño vaso (1, 4), considerando que puede presentarse con positividad de los ANCA (7, 8, 12, 15). Los ANCA son fundamentales en el enfoque diagnóstico de las vasculitis sistémicas de pequeño vaso (16); sin embargo, no son específicos y se pueden presentar en otras patologías como infecciones, colitis ulcerativa, lupus eritematoso sistémico, artritis reumatoide, uso de fármacos, tóxicos y ateroembolismo renal (4, 7, 8, 16, 17).

En el paciente presentado, el deterioro agudo-subagudo de la función renal, junto a la pérdida de peso, eosinofilia, coloración violácea de los pies y positividad de los ANCA sugería una vasculitis de pequeño vaso. No obstante, la biopsia renal descartó dicho diagnóstico y, en conjunto con el cuadro clínico y el antecedente de reparación de aneurisma de aorta abdominal, permitió establecer el diagnóstico de enfermedad ateroembólica renal con NTI y daño tubular agudo asociados

En la literatura hay pocos casos reportados de ateroembolismo renal como imitador de vasculitis ANCA. Sugimoto T et al. reportaron el caso de un hombre de 75 años que

desarrolló un síndrome de embolia de colesterol luego de un bypass coronario con púrpura palpable, coloración violácea de los pies, eosinofilia y LRA con requerimiento de terapia de reemplazo renal (TRR) y positividad de ANCA MPO que mejoró con esteroides (18). Caso similar al reportado en las manifestaciones clínicas, antecedente de manipulación arterial, eosinofilia y positividad de ANCA.

Zhang J et al. (8) publicaron el caso de un hombre de 69 años que desarrolló síndrome de embolia de colesterol de manera espontánea secundaria a aterosclerosis de las arterias femorales y poplíteas. Este paciente se presentó con cianosis, necrosis y gangrena de los pies, LRA con requerimiento de TRR, HTA de difícil manejo, elevación de marcadores inflamatorios, eosinofilia y PR3-ANCA que mejoró con esteroides, ciclofosfamida, aspirina, atorvastatina, clopidogrel y cilostazol. Caso similar al nuestro en manifestaciones clínicas, hallazgos de laboratorio y presencia de anti-PR3 simulando vasculitis ANCA. Difiere en la ausencia de manipulación arterial, requerimiento de TRR y manejo inmunosupresor

Maeshima E, et al (19) describieron el caso de un hombre de 50 años que luego de un cateterismo cardiaco y reparación de aneurisma de aorta torácica desarrolló fiebre, HTA, LRA, úlceras de ambos pies, elevación de marcadores inflamatorios, positividad en ANCA PR3 y MPO, con diagnóstico final de síndrome de embolia de colesterol realizado por biopsia de piel, con mejoría con esteroides y ciclofosfamida. Reporte similar al nuestro en antecedente de intervencionismo arterial, cuadro clínico y ANCA PR3 y MPO positivos.

En nuestro caso, el deterioro agudo de la función renal, HTA, elevación de reactantes inflamatorios y coloración violácea de los pies sumado a positividad de los ANCA hizo sospechar inicialmente una vasculitis de pequeño vaso. Sin embargo, la biopsia, que no mostró estos hallazgos y signos de nefritis intersticial, sumado al cuadro clínico y el antecedente de reparación de aneurisma de aorta abdominal, permitió establecer el diagnóstico de enfermedad ateroembólica renal como imitador de vasculitis ANCA. Con manejo médico de soporte, control de los factores de riesgo cardiovascular, esteroides y limitación de los nefrotóxicos, se logró estabilizar la función renal sin que el paciente requiriera diálisis quedando en un estadio 4 de enfermedad renal.

## Referencias

1. **Scolari F, Ravani P.** Atheroembolic renal disease. *The Lancet*. 2010;375(9726):1650-60. doi: 10.1016/S0140-6736(09)62073-0.
2. **Vassalotti JA, Delgado FA, Whelton A.** Atheroembolic renal disease. *American Journal of Therapeutics*. 1996;3(7):544.
3. **Fine MJ, Kapoor W, Falanga V.** Cholesterol Crystal Embolization: A Review of 221 Cases in the English Literature. *Angiology*. 1987;38(10):769-84. doi: 10.1177/000331978703801007.
4. **Maningding E, Kermani TA.** Mimics of vasculitis. *Rheumatology*. 2021;60(1):34-47. doi: 10.1093/rheumatology/keaa495.
5. **Ozkok A.** Cholesterol-embolization syndrome: current perspectives. *Vasc Health Risk Manag*. 2019;15:209-20. doi: 10.2147/VHRM.S175150.
6. **Firas G, Deepthi V, Jagadeesh K, Sridevi D, Noah T, Prem S, et al.** Cholesterol crystal embolization following plaque rupture: a systemic disease with unusual features. *J Biomed Res*. 2017;31(2):82-94. doi: 10.7555/JBR.31.20160100

7. **Kojima R, Harada M, Yamaguchi A, Hashimoto K, Kamijo Y.** Cholesterol Emboli Co-Existing with Anti-Neutrophil Cytoplasmic Antibody-Associated Vasculitis in a 76-Year-Old Woman. *Tohoku J Exp Med.* 2020;251(1):61-8. doi: 10.1620/tjem.251.61.
8. **Zhang J, Zhang HY, Chen SZ, Huang JY.** Anti-neutrophil cytoplasmic antibodies in cholesterol embolism: A case report and literature review. *Experimental and Therapeutic Medicine.* 2016;12(2):1012-8. doi: 10.3892/etm.2016.3349
9. **Mittal BV, Alexander MP, Rennke HG, Singh AK.** Atheroembolic renal disease: A silent masquerader. *Kidney International.* 2008;73(1):126-30. doi: 10.1038/sj.ki.5002433
10. **Mayo RR, Swartz RD.** Redefining the incidence of clinically detectable atheroembolism. *The American Journal of Medicine.* 1996;100(5):524-9. doi: 10.1016/s0002-9343(95)00059-3.
11. **Jones DB, Iannaccone PM.** Atheromatous emboli in renal biopsies. An ultrastructural study. *Am J Pathol.* 1975;78(2):261-76.
12. **Meyrier A.** Cholesterol crystal embolism: Diagnosis and treatment. *Kidney International.* 2006;69(8):1308-12. doi: 10.1038/sj.ki.5000263
13. **Jucgla A, Moreso F, Muniesa C, Moreno A, Vidaller A.** Cholesterol embolism: Still an unrecognized entity with a high mortality rate. *Journal of the American Academy of Dermatology.* 2006;55(5):786-93. doi: 10.1016/j.jaad.2006.05.012. Epub 2006 Jun 27.
14. **Kasinath BS, Corwin HL, Bidani AK, Korbet SM, Schwartz MM, Lewis EJ.** Eosinophilia in the Diagnosis of Atheroembolic Renal Disease. *Am J Nephrol.* 1987;7(3):173-7. doi: 10.1159/000167459.
15. **Scolari F, Tardanico R, Zani R, Pola A, Viola BF, Movilli E, et al.** Cholesterol crystal embolism: A recognizable cause of renal disease. *American Journal of Kidney Diseases.* 2000;36(6):1089-109. doi: 10.1053/ajkd.2000.19809.
16. **Kitching AR, Anders HJ, Basu N, Brouwer E, Gordon J, Jayne DR, et al.** ANCA-associated vasculitis. *Nat Rev Dis Primers.* 2020;6(1):71. doi: https://doi.org/10.1038/s41572-020-0204-y
17. **Mahr A, Batteux F, Tubiana S, Goulvestre C, Wolff M, Papo T, et al.** Brief Report: Prevalence of Antineutrophil Cytoplasmic Antibodies in Infective Endocarditis: ANCAs in Infective Endocarditis. *Arthritis & Rheumatology.* 2014;66(6):1672-7. doi: 10.1002/art.38389.
18. **Sugimoto T, Morita Y, Yokomaku Y, Isshiki K, Kanasaki K, Eguchi Y, et al.** Systemic Cholesterol Embolization Syndrome Associated with Myeloperoxidase-anti-neutrophil Cytoplasmic Antibody. *Intern Med.* 2006;45(8):557-61. doi: 10.2169/internalmedicine.45.1553.
19. **Maeshima E.** A case of cholesterol embolism with ANCA treated with corticosteroid and cyclophosphamide. *Annals of the Rheumatic Diseases.* 2001;60(7):726-7. doi: 10.1136/ard.60.7.726

