

# PROLACTINOMA

## TRATAMIENTO MEDICO

B. REYES-LEAL, E. BERNAL, R. de ALAYON

**La terapia de los llamados prolactinomas ha sido el tema de muchas controversias. La microcirugía casi nunca logra Restablecer una función endocrinológica normal. Por el contrario, la terapia mediante sustancias agonistas de la dopamina, en este caso bromocriptina, no sólo disminuye el tamaño de la glándula sino restaura la función hormonal. Presentamos nueve casos de los llamados micro o macroadenomas, uno de ellos con alteraciones visuales, manejados con gran éxito con bromocriptina. Consideramos que este enfoque terapéutico debe ser siempre el primero en frente a un cuadro clínico y de laboratorio consistente con la presencia de hiperprolactinemia con o sin trastornos visuales.**

### INTRODUCCION

A pesar de que el cuadro clínico que hoy conocemos bajo el nombre de sín-

drome galactorrea-amenorrea (SGA) fue descrito por Chiari y colaboradores desde 1852 (1), el precisar su relación inicialmente con la hipófisis y luego con el complejo hipotálamo-hipofisario, ha sido obra de los últimos cincuenta años. La semejanza en las estructuras químicas de la prolactina y la hormona de crecimiento (2) y el hallazgo de galactorrea en pacientes con acromegalia hizo pensar que, en la especie humana, la prolactina no existía como hormona (3, 4). Solamente hacia 1970 (5, 6) tal hecho fue plenamente comprobado y la prolactina incluida dentro del grupo de hormonas sintetizadas por el lóbulo anterior de la hipófisis.

En 1932, Krestin (7) describió dos casos de SGA, tumor hipofisario y ausencia de signos de acromegalia. Tal hallazgo fue confirmado en 1954 por Forbes y Albright (8), quienes describieron ocho casos semejantes. Desde ese tiempo el número de casos de prolactinomas descritos se ha multiplicado en tal forma que constituyen el tipo más frecuente de tumor hipofisario.

El control que ejerce el hipotálamo sobre la secreción de prolactina fue sos-

---

Drs. Bernardo Reyes-Leal, Eduardo Bernal: Sección de Endocrinología, Departamento de Medicina, Hospital San Juan de Dios, Universidad Nacional de Colombia, Bogotá; Sra. Reina Helena Arias de Alayón: Experta 2, Sección de Endocrinología, Facultad de Medicina, Universidad Nacional de Colombia, Bogotá.

Solicitud de separatas al Dr. Reyes-Leal.

pechado desde los experimentos en ratas de autotrasplante hipofisario a la cápsula renal, realizados por Desclin (9) y Everett (10) en la década de los cincuenta. Este control, de tipo inhibitorio, fue confirmado clínicamente por la observación de casos de SGA con craneofaringiomas o después de la sección del tallo pituitario (11) y los múltiples casos observados de amenorrea y galactorrea durante el uso de compuestos del tipo reserpina y clorpromazina comenzaron a orientar hacia la existencia de un sistema inhibitorio dopaminérgico (12-14). Actualmente se piensa que factor inhibitorio hipotalámico de prolactina (PIF) y dopamina (DA) son similares; la concentración hipotalámica de dopamina y la existencia de receptores de dopamina en los lactotropos parecen ser argumentos suficientes para afirmarlo (15, 16).

Enfocando el problema del prolactinoma desde otro punto de vista, debemos reflexionar sobre el calificativo de tumor (microadenoma o macroadenoma) empleado para designar el aumento de tamaño de la hipófisis en el SGA.

Desde un punto de vista puramente endocrinológico el calificativo tumor se aplica a un aumento de tamaño en una glándula con pérdida de la respuesta a los sistemas de regulación, es decir, a una autonomía en cuanto a la producción hormonal. Es así como el síndrome de Cushing puede ser debido a hiperplasia o tumor suprarrenal. El diagnóstico preoperatorio se establece, entre otros métodos, mediante pruebas de "frenación" o estímulo; lo mismo puede decirse de los nódulos tiroideos. En el caso del llamado prolactinoma, la prueba de la conservación de los mecanismos de regulación es obvia puesto que la administración de drogas dopaminérgicas reduce en forma dramática la producción de prolactina (17-19) y reduce, también en forma rápida, el tamaño de la masa hipofisaria (20, 21). La diferencia entre las dos situaciones radica en el hecho de que las suprarrenales o el tiroides aumentan su tamaño en un espacio libre y

por lo tanto no dan síntomas de compresión; en cambio, la hipófisis está situada estrechamente dentro de una cavidad ósea no distensible y en íntimo contacto con el quiasma óptico. Los síntomas de compresión (cefalea, trastornos visuales) e inclusive los signos radiológicos o en el escanograma están relacionados con el aumento de tamaño sin que eso implique la existencia de un tumor en el sentido de autonomía funcional. En nuestro modo de ver los términos micro o macroadenoma, los cuales califican la existencia de una formación tumoral, están siendo mal empleados. Es posible imaginar la existencia de ambos procesos —hiperplasia y tumor— e inclusive la autonomización de una glándula hiperestimulada, pero para afirmarlo no basta la imagen radiológica y sería necesario mostrar la no disminución de los niveles de prolactina después de la administración de agentes dopaminérgicos (22).

El tratamiento de los síndromes de hiperprolactinemia por medio de compuestos dopaminérgicos, en especial la 2-bromo-ergocriptina, comenzó desde 1971 (23, 24) y, actualmente, nadie discutiría el uso de estos agentes como arma terapéutica básica. Más controvertido ha sido su uso en casos con evidencia clínica, radiológica o escanográfica de la existencia del llamado adenoma (25-27).

Los informes sobre pacientes con evidencia de aumento de tamaño de la hipófisis, alteraciones radiológicas y escanográficas, disminución de los campos visuales y un cuadro clínico y de laboratorio característico de hiperprolactinemia, manejados en forma satisfactoria con bromocriptina, han venido multiplicándose (28-30). En la Sección de Endocrinología de la Facultad de Medicina de la Universidad Nacional estamos tratando nueve pacientes de este tipo.

## PRESENTACION DE CASOS

### Caso N° 1

PD. Mujer, de raza blanca, quien consultó en este hospital en el mes de agosto de 1975 por ame-

norrea aparecida 5 años antes y galactorrea 3 años antes. Ya había sido estudiada en el Hospital Departamental de Cali, en donde se estableció la existencia de hiperprolactinemia "en niveles tumorales".

Se inició la administración de bromocriptina en dosis progresivas (1,25, 2,5 y 5,0 mg diarios). La paciente presentó menstruación el 16 de octubre y en el ciclo siguiente quedó embarazada. Durante el embarazo no tomó bromocriptina y tuvo un parto normal de una niña el 15 de julio de 1976.

La paciente volvió a consulta solamente el 14 de junio de 1978. No había tomado bromocriptina durante esos dos años. Refirió haber presentado lactación y, después de dos menstruaciones (septiembre y octubre de 1976), amenorrea. Deseaba tener otro hijo. Las radiografías de la silla turca tomadas en junio de 1978 mostraron "ensanchamiento de ambos diámetros e irregularidad en el piso, lo cual es compatible con tumor hipofisario".

Los niveles de prolactina fueron elevados. La cifra basal fue de 190 ng. ml y después de TRH (250 mcg IV) se obtuvieron los siguientes valores: 190, 240, 225, 220, 205 y 205 ng. ml a los 20, 40, 60, 120 y 180 minutos.

En estas circunstancias, ante la evidencia de lo que en ese momento considerábamos un tumor, enviamos la paciente al neurocirujano. Se practicó resección del adenoma por vía transesfenoidal en octubre de 1978. La vimos nuevamente dos meses después, no había menstruado y había galactorrea; la dosificación de prolactina evidenció niveles superiores a 200 ng. ml. En febrero de 1979 continuaba con amenorrea y galactorrea; los niveles de prolactinemia continuaban elevados, por encima de 200 ng. ml.

En estas circunstancias fue colocada nuevamente bajo terapia con bromocriptina hasta la fecha de su último control (octubre 1980). La concentración de prolactina había disminuido a cifras por debajo de 15 ng. ml. Sin embargo, en el mes de noviembre de 1979 suspendió la bromocriptina durante un mes y los niveles de prolactina fueron de 70 ng. ml. La paciente no ha vuelto a menstruar. Las dosificaciones de LH y FSH después de la administración intravenosa de 100 mcg de Gn-RH fueron las siguientes: LH 5,5, 4,5, 9,5 y 6,7 ng. ml; FSH: 1,7, 4,2, 7,0 y 10,5 ng. ml, a los 0,15, 30 y 45 minutos.

Esta historia descrita en detalle por ser la primera y porque procedimos en forma diferente de lo que haríamos en el momento actual, será comentada en la discusión.

**Caso N° 2**

MC. Mujer blanca, religiosa, quien consultó por primera vez en marzo 23 de 1979. Se quejaba de

amenorrea de 3 meses de evolución y presentaba galactorrea desde hacía 2 años. Se quejaba de cefalea de gran intensidad. No había bocio, ni signos de hipotiroidismo. No había usado drogas psicótropas. La dosificación de prolactina mostró niveles superiores a 200 ng. ml y la tomografía de la silla turca fue informada así: "En los cortes laterales izquierdos tomados de 66 a 70 mm, de diámetro en milímetro, y sobre todo en los de 68, 69 y 70 mm, se observa depresión del fondo, en la parte media, lo cual se puede deber a microadenoma hipofisario izquierdo. Hay que anotar que esa depresión llega hasta la línea media ya que se observa también en los cortes medianos sobre el lado derecho y es notoria en los cortes posteroanteriores comprendidos entre 71 y 82 mm". (Departamento de Radiología, Clínica de Marly, Bogotá).

La campimetría era normal. Se inició bromocriptina (3,75 mg diarios) el 6 junio de 1979. Presentó menstruación el 29 de junio de 1979 y continuaba con ciclos regulares hasta noviembre de 1980. La galactorrea y la cefalea desaparecieron desde noviembre de 1979. Informe de la tomografía de la silla turca: "Al comparar los tomogramas actuales con los de junio de 1979, se puede observar que la depresión del fondo selar es menos aparente y hay signos de reconstrucción ósea". (Clínica de Marly, Bogotá).

**Caso N° 3**

Mujer de 31 años de edad, contabilista, quien consultó el 19 de septiembre de 1979 por amenorrea y galactorrea de dos años y medio de evolución, cefalea, trastornos visuales y frigidez sexual. Usó anticonceptivos orales por un espacio de tres años y fue operada por un quiste de ovario.

La prolactinemia fue superior a 200 ng. ml. La tomografía de la silla turca (septiembre 17, 1979) fue informada así: "Se observa marcada erosión del piso y el dorso de la silla turca en el lado derecho. En las placas laterales se observa una imagen típica de 'doble piso' " (Departamento de Radiología, Clínica de Marly, Bogotá) (Figura 1).

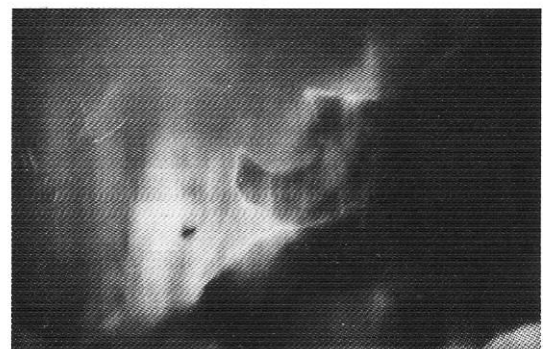
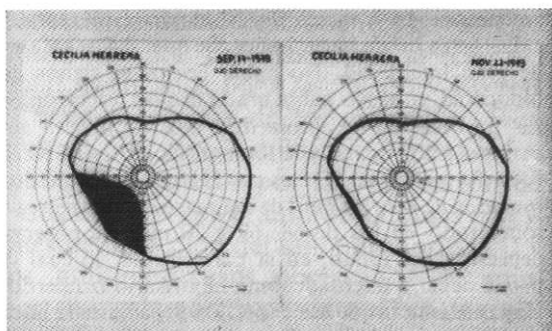


Figura 1. Caso 3. Radiografía de la silla turca.



**Figura 2.** Campo visual derecho, antes y 2 meses después de comenzar el tratamiento con bromocriptina.

El examen de los campos visuales fue informado así: "limitación del campo nasal inferior del ojo derecho" (Clínica de Ojos, Bogotá) (Figura 2). FSH basal: 0,5 ng. ml; LH basal: 0,94 ng. ml. Se inició bromocriptina (5 mg diarios) el 27 de septiembre de 1979.

La paciente seguía siendo controlada con la misma dosis de bromocriptina hasta el 15 de diciembre de 1980. No había habido menstruación. La cefalea y la galactorrea desaparecieron desde octubre de 1979. La campimetría de noviembre 22 de 1979 fue normal. Las dosificaciones de prolactina dieron los siguientes resultados: 76 ng. ml (noviembre 11, 1979) y 17 ng. ml (enero 15, 1980). La paciente anotó reaparición de la libido con vida sexual normal. Contrajo matrimonio.

En marzo de 1981, la paciente presentó la primera menstruación, con prolactina de 12 ng. ml.

#### Caso N° 4

Mujer de 22 años de edad, estudiante, soltera, quien consultó por primera vez el 10 de noviembre de 1979 por amenorrea de un año de evolución; no supo precisar si había galactorrea, la cual fue hallada al examen físico. Presentaba cefalea intensa y la libido estaba disminuida. Durante 1975 tomó anticonceptivos durante un año.

La prolactinemia inicial fue de 40 ng. ml; campimetría normal; FSH basal: 1,8 y LH 0,85 ng. ml; FSH basal = 1,85 ng. ml; LH basal = 0,85 ng. ml.

Las placas radiográficas de silla turca fueron informadas: "doble contorno del fondo de la silla; altamente sugestivo de proceso expansivo" (Hospital San Juan de Dios, Bogotá).

Se inició bromocriptina, 5 mg diarios, el 21 de enero de 1980. Reaparecieron los ciclos menstruales (21 de abril de 1980), normales hasta la fecha del último control. La última cifra de prolactinemia (mayo 1980) fue de 10 ng. ml. La última radiografía (mayo

1980) fue informada así: "Comparada con la anterior no hay evidencia de crecimiento del tumor".

#### Caso N° 5

Paciente de 20 años de edad, secretaria, quien consultó por primera vez el 16 de noviembre de 1979, por amenorrea primaria, galactorrea desde 7 meses antes y cefalea de 3 años de evolución. La paciente presentó dos menstruaciones después de inducción por estrógenos.

La prolactinemia inicial fue de 78 ng. ml (noviembre 1979). La silla turca mostró "alteraciones del fondo y diámetros compatibles con proceso expansivo". La campimetría fue normal. Se comenzó bromocriptina (5 mg diarios) presentándose la primera menstruación en marzo de 1980 y la segunda un mes después. Esta paciente no ha vuelto a control.

#### Caso N° 6

Paciente de 40 años de edad quien consultó en febrero de 1980 por galactorrea y amenorrea de 15 años de evolución. Narraba las perturbaciones de la libido y, obviamente, infertilidad. La dosificación inicial de prolactina fue superior a 200 ng. ml. La campimetría fue normal.

La tomografía de la silla turca fue informada: "decalcificación acentuada de la silla en relación con la edad, existe doble fondo y aumento generalizado de los diámetros, principalmente a expensas de la región, posterior e inferior". La paciente comenzó bromocriptina (10 mg diarios). En el control de julio de 1980 la galactorrea había desaparecido, no había cefalea y las placas de silla turca de control no mostraron cambio en la imagen observada seis meses antes. La paciente no había menstruado. La prolactinemia fue de 52 ng. ml.

#### Caso N° 7

Paciente de 24 años de edad quien consultó en febrero 7 de 1980 por amenorrea y galactorrea de 2 años y medio de evolución, cefalea y obesidad. La dosificación inicial de prolactina dio un resultado de 32 ng. ml. La campimetría fue normal. La radiografía de la silla turca fue informada: "lesión expansiva y erosión del dorso en la línea media".

Se inició bromocriptina, 5 mg diarios; la dosis fue aumentada luego a 15 mg diarios. Seis meses después la galactorrea y la cefalea habían desaparecido; la dosificación de prolactina dio un resultado de 4 ng. ml. La paciente no ha menstruado. Está pendiente el control de silla turca.

#### Caso N° 8

Paciente de 32 años de edad quien consultó el 22 de abril de 1980 por amenorrea de 8 meses de evo-

lución, cefalea y desaparición de la libido. La galactorrea fue hallada al examen físico. Ha tenido tres hijos.

La prolactinemia inicial fue de 50 ng. ml. La silla turca mostró "proceso expansivo hipofisario" Se comenzó bromocriptina en mayo 15 de 1980.

La paciente presentó menstruación a partir del mes de julio y continuaba menstruando normalmente hasta el último control (noviembre 1980).

La prolactinemia de octubre 8 de 1980 fue de 4,4 ng. ml. No se ha hecho control radiográfico.

#### Caso N° 9

Mujer de 28 años de edad quien consultó el 25 de agosto de 1980 por amenorrea y galactorrea de año y medio de duración. No se quejaba de cefalea pero acusaba pérdida de la libido. Había recibido varios ciclos de estrógenos. Con el diagnóstico de SGA se solicitó dosificación de prolactina y estudio radiológico de la silla turca.

La prolactinemia fue de 30 ng. ml. El informe radiológico fue claro: "Existe deformación del fondo y ensanchamiento de todos los diámetros".

La paciente comenzó bromocriptina en dosis de 7,5 mg diarios y presentó su primera menstruación el 9 de octubre, la segunda en diciembre de 1980 y la tercera en febrero de 1981. Su galactorrea desapareció y su libido se recuperó. La última medida de prolactinemia en octubre de 1980, es de 3 ng. ml. No ha habido control radiográfico.

### DISCUSION

Presentamos nueve casos en los cuales el diagnóstico de SGA por los llamados micro o macroadenomas, es indiscutible. Las cifras de prolactinemia, el cuadro clínico y los estudios radiológicos son absolutamente evidentes; en uno de ellos había una clara alteración del campo visual.

La terapia con un agente dopamínico ha traído en todos los casos un retroceso no solamente del trastorno hormonal, como lo muestra la reaparición de ciclos menstruales y la desaparición de la galactorrea, sino también cambios en el comportamiento (reaparición de la libido)

y obvia disminución del tamaño de la glándula. Es verdaderamente sorprendente observar que una paciente con destrucción prácticamente total de la silla turca, alteraciones visuales y amenorrea de larga duración pueda recobrar progresivamente su visión normal, su libido y, más tarde, sus ciclos menstruales.

Esta transformación en el enfoque terapéutico de los mal llamados tumores hipofisarios ha sido el fruto de treinta años de esfuerzo en la comprensión de las relaciones entre hipotálamo e hipófisis y conducen a pensar que, en la enorme mayoría de los casos, estamos frente a un problema de hiperplasia, todavía controlable por la administración de un agente con propiedades biológicas similares a la dopamina, es decir, el factor fisiológico inhibidor de la secreción de prolactina (31, 32).

Teniendo en cuenta sus consecuencias obvias e inmediatas sobre el ciclo menstrual, es claro que el diagnóstico se hace con mucho mayor frecuencia en pacientes del sexo femenino; ésto no quiere decir, sin embargo, que en el hombre no exista un cuadro clínico relacionado con hiperprolactinemia e hiperplasia pituitaria. Estos cuadros han sido ampliamente descritos (30, 33) y los hemos venido observando en nuestra sección. Por otra parte, a partir de observaciones hechas en otros lugares (34, 35), hemos comenzado a manejar casos de exceso de hormona de crecimiento con bromocriptina; hasta el momento de escribir este informe tenemos cuatro casos de este tipo.

En publicaciones posteriores seguiremos informando sobre estos pacientes y su evolución durante un tiempo más prolongado, por considerar que se trata de un cambio radical en la actitud que debe tomar un médico frente al problema, cada vez más frecuente, de los llamados adenomas hipofisarios.

## SUMMARY

Therapy in cases of the so-called prolactinomas has been the subject of many controversies. Microsurgery has frequently failed to improve hormonal function and high levels of plasma prolactin have been documented post-surgically. Treatment with dopamine agonists has been successful not only decreasing the size of the pituitary, but improving their hormonal status. We present nine of such cases; one of them with visual field constriction in which the use of bromocriptine has proved to be extremely useful. We believe that the use of this, or similar drugs, should be the first therapeutical trial in face of clinical and laboratory evidence of the existence of hyperprolactinemia with or without tumoral symptomatology.

## BIBLIOGRAFIA

- 1.— CHIARI JB. Bericht über die in den Jahren 1848 bis inclusive 1851 an der gynaekologischen Abteilung in Wien beobachteten Frauenkrankheiten. In engem Sinne des Wortes in Klinik der Geburtshilfe und Gynaekologie. CHIARI J, BRAND C, SPAETH S. ERLANGEN Verlag von Ferdinand. Enke; 1955: 362-415.
- 2.— NIALL HD, HOGAN ML, SAUER R, ROSENBLUM IY, GREENWOOD FC. Sequences of pituitary and placental lactogenic and growth hormones: evolution from a primordial peptide by gene replication. *Proc Nat Acad Sc* 1971; 68: 866-869.
- 3.— RIVERA EM, FORSYTH IA, FOLLEY SJ. Lactogenic activity of mammalian growth hormones. *Proc Soc Exp Biol (NY)* 1967; 124: 859.
- 4.— LYONS WR, LI CH, AHMAD N, RICE-WRAY E. Mammothrophic effects of human hypophyseal growth hormone preparations in animals and man. In: *Growth hormone*. PECILE A, MULLER EE, eds. ICS 158. Excerpta Medica, Amsterdam. 1968: 349.
- 5.— GREENWOOD FC. Evidence for the separate existence of a human pituitary prolactin. A review and results. In: *PECILE A, MULLER EE, eds. Growth and Growth hormone*. ICS 244. Amsterdam: Excerpta Medica; 1972:91-97.
- 6.— HUANG P, FRIESEN H, HARDY J, WILANSKY D. Biosynthesis of human growth hormone and prolactin by normal pituitary glands and pituitary adenomas. *J Clin Endocrinol Metab* 1971; 33: 1-7.
- 7.— KRESTIN D. Spontaneous lactation with enlargement of pituitary with a report of two cases. *Lancet* 1932; 1: 928-930.
- 8.— FORBES AP, HENNEMAN PH, GRINWALD GC, ALBRIGHT F. Syndrome characterized by galactorrhea, amenorrhea and low urinary FSH. Comparison with acromegaly and normal lactation. *J Clin Endocrinol* 1954; 14: 265-271.
- 9.— DESCLIN L. A propos du mechanisme d'action des destroyes sur le lobe anterior de l'hypophyses chez le rat. *Ann Endocr (Paris)* 1950; 11: 656-659.
- 10.— EVERETT JW. Luteotropic function of autografts of the rat hypophysis. *Endocrinol* 1954; 54: 685-690.
- 11.— TURKINGTON RW, UNDERWOOD LW, van VICK JJ. Elevated serum prolactin levels after pituitary stalk section in man. *N Engl J Med* 1971; 285: 707-710.
- 12.— KHAZAN N, PRIMO CH, DANON A, ASSAEL M, SULMAN FG et al. The mammothrophic effect of tranquilizing drugs. *Arch Int Pharmacodyn* 1962; 136: 291-304.
- 13.— KANEMATSU S, HILLIARD S, SAWYER CH. Effect of Reserpine on pituitary prolactin content and its hypothalamic site of action in the rabbit. *Acta Endocr* 1963; 44: 467-474.
- 14.— PEDANI M. Endocrine effects caused by Thioridazine in psychotic patients. *Folio Psychiat* 1965; 8: 55-73.
- 15.— KIMURA H, MACLEOD RM. Dopamine receptors and the regulation of prolactin secretion. Program of the 57th annual meeting of the Endocrine Society, New York. Abstract 87; 1975.
- 16.— SCHALLY AV, DUPONT A, ARIMURA A, TAKAHARA J, REDDING TW et al. Purification of a catecholaminergic fraction with prolactin release inhibiting factor (PIF) activity from porcine hypothalamus. *Acta Endocr* 1976; 82: 1-14.
- 17.— TURKINGTON RW. Inhibition of prolactin secretion and successful therapy of the Forbes-Albright syndrome with L-Dopa. *J Clin Endocrinol* 1972; 34: 306-311.
- 18.— WIEBER H, HAMMOND CB, HANDWERGER S. Prolactin-secreting pituitary micro-adenoma: detection and evaluation. *Fert Ster* 1978; 29:282-286.
- 19.— QUIGLEY ME, JUDD SJ, GUILLILAND GB, YEN SSC. Functional studies of dopamine control of Prolactin secretion in normal women and women with hyperprolactinemic pituitary microadenoma. *J Clin Endocrinol and Metab* 1980; 50: 994-998.
- 20.— McLEOD RM, LEHMEYER JE. Suppression of pituitary tumor growth and function by ergot alkaloids. *Cancer Research* 1973; 33:849-855.
- 21.— GEORGE SR, BURROW GN, ZINMAN B, EZRIN C. Regression of pituitary tumors, a possible effect of Bromocriptine. *Am J Med* 1979; 66: 697-702.
- 22.— COWDEN EA, THOMPSON JA, DOYLE D, RATCLIFFE JG, McPHERSON P et al. Test of Prolactin secretion in diagnosis of prolactinomas. *Lancet* 1979; i: 1155-1158.
- 23.— LUTTERBECK PM, PRYOR JS, VARGA L, WENNER R. Treatment of non-puerperal galactorrhea with an ergot alkaloid. *Brit Med J* 1971; iii: 228.
- 24.— BERG T, NILLIUS SJ, WIDE L. Hyperprolactinemic amenorrhea. Results of treatment with Bromocriptine. *Acta Endocrinol (suppl) Copenhaguen* 1978; 216: 147-164.
- 25.— KLEIBENRG DL, NOEL GL, FRANTZ AG. Galactorrhea: a study of 235 cases, including 48 with pituitary tumors. *N Engl J Med* 1977; 296: 589-600.
- 26.— ZERVAS NT, MARTIN JB. Current concepts in cancer. Management of hormone-secreting pituitary adenoma. *N Engl J Med* 1980; 302:210-214.

- 27.— JEWELWICZ R. ZIMMERMAN EA. Current management of the amenorrhea-galactorrhea syndrome. *Fert Ster* 1978; 29: 597-603.
- 28.— VAIDYA RA. ALOORKAR. RFGE NR. MASKATI BT, JAHANGIR RP. Normalization of visual fields following Bromocriptine treatment in hyperprolactinemic patients with visual field constriction. *Fert Ster* 1978; 29: 632-636.
- 29.— LANDOLT AM. WUTHRICH R. FELLMANN H. Regression of pituitary prolactinoma after treatment with Bromocriptine. *Lancet* 1979; i: 1082-1083.
- 30.— THORNER MO. MARTIN WH. ROGOL AD. MORRIS JL, PERRYMAN RL et al. Rapid regression of pituitary prolactinomas during Bromocriptine treatment. *J Clin Endocrinol Metab* 1980; 51:438-445.
- 31.— Hyperprolactinemia: Pituitary tumor or not? Editorial - *Lancet* 1980; 517-519.
- 32.— LAMBERT-NETTER A, NETTER A. L'adenome hypophysaire a Prolactine est-il du a un trouble fonctionnel hypothalamique? Hypothese. *Rev Franc Endocrinol Clin* 1975; 16: 141-146.
- 33.— NAGULESPAREN M. ANG V. JENKINS JS. Bromocriptine treatment of males with pituitary tumors, hyperprolactinemia, and hypogonadism. *Clin Endocrinol (Oxf.)* 1978; 9: 73.
- 34.— SCHWINN G. DIRKS H. McINTOSH C. KOBBERLING J. Metabolic and clinical studies in patients with acromegaly treated with bromocriptine over 22 months. *Eur J Clin Invest* 1977; 7: 101-107.
- 35.— WASS JAH. MOULT PJA. THORNER MO, DACIE JE, CHARLESWORTH M et al. Reduction of pituitary tumor size in patients with prolactinomas and acromegaly treated with bromocriptine with or without radiotherapy. *Lancet* 1979; ii: 66-69.