

EMBOlizACION TERAPEUTICA DE FISTULA ARTERIO'VENOSA RENAL

G. VELASQUEZ, J. HENAO, J. BORRERO, J. ARANGO

Se describe el caso de un paciente de 30 años con insuficiencia renal crónica, quien presentó hematuria severa después de biopsia renal percutánea. El sangrado profuso impidió practicar diálisis y sus condiciones físicas hacían desaconsejable la cirugía.

Se practicó embolización selectiva de fístula arteriovenosa renal derecha con gel-foam con recuperación satisfactoria del paciente. Se discuten las técnicas de embolización, sus usos y complicaciones.

INTRODUCCION

El uso de la técnica de biopsia renal percutánea se ha acompañado de algunas

complicaciones, entre ellas las fístulas arteriovenosas del riñón, la mayoría de las cuales evolucionan hacia la curación espontánea. En algunos casos la hematuria, la hipertensión arterial, la insuficiencia cardíaca y otra serie de complicaciones amenazan la vida del paciente, por lo cual su corrección es absolutamente necesaria.

Este artículo describe el caso de un paciente remitido al Hospital San Vicente de Paúl con una fístula arteriovenosa renal postbiopsia y su tratamiento por medio de embolización selectiva. En la literatura colombiana no encontramos reportes previos de un caso similar.

PRESENTACION DEL CASO

Paciente de 30 años, raza mestiza, obrero. Sus síntomas se iniciaron 3 meses antes con disnea de esfuerzos, edema vespéral de miembros inferiores, calambres y cefalea. No existían antecedentes clínicos importantes con excepción de colecistectomía por litiasis un año antes de su consulta actual. Sus antecedentes familiares fueron negativos para enfermedades relacionadas con su enfermedad actual. Des-

Dr. Guillermo Velásquez T.: Instructor Radiología Vascular, Facultad de Medicina, Universidad de Antioquia, Medellín; Dr. Jorge Henao S.: Instructor Medicina Interna, Facultad de Medicina, Universidad de Antioquia, Medellín; Dr. Jaime Borrero R.: Profesor Titular Medicina Interna, Facultad de Medicina, Universidad de Antioquia; Presidente Sociedad Latinoamericana de Nefrología; Coordinador Grupo de Transplantes, Hospital Universitario San Vicente de Paúl; I.S.S. Antioquia; Dr. Jorge Luis Arango A.: Profesor de Medicina Interna, Facultad de Medicina, Universidad de Antioquia, Medellín; Jefe, Servicio de Nefrología, Hospital San Vicente de Paúl, Medellín.

Solicitud de separatas al Dr. Velásquez

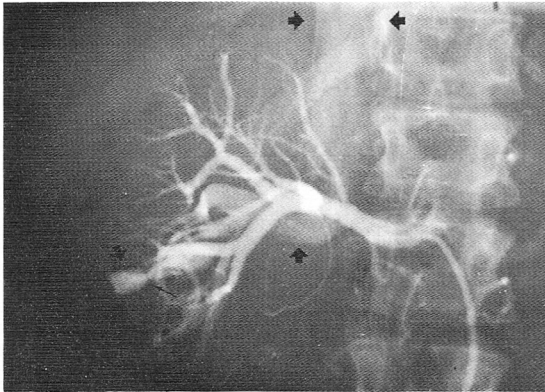


Figura 1. Inyección selectiva renal derecha. Se aprecia pseudoaneurisma en la parte inferior del riñón con pedículo estrecho. La vena renal (flecha) y la cava inferior (doble flecha) se llenan precozmente.

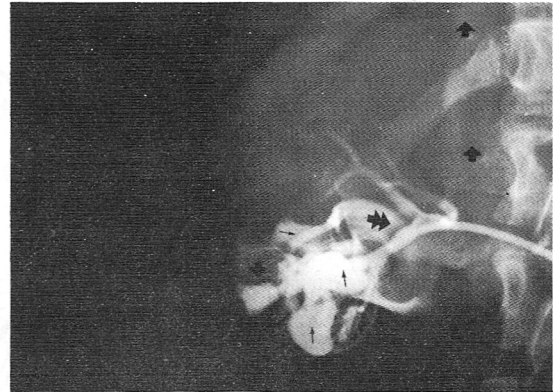


Figura 2. Cateterización supraselectiva de la rama sangrante. Se observa contraste en las cavidades renales (flechas pequeñas) y, de nuevo, el llenamiento de la vena renal (doble cabeza de flecha) y la cava inferior (flechas superiores).

pués de varias consultas a clínica particular, los exámenes de laboratorio descubrieron cifras anormales de urea y creatinina. Al examen físico se encontró palidez; presión arterial 140/100; fondo de ojo: exudados y hemorragias OD; y edema distal en miembros inferiores. El resto del examen físico fue normal.

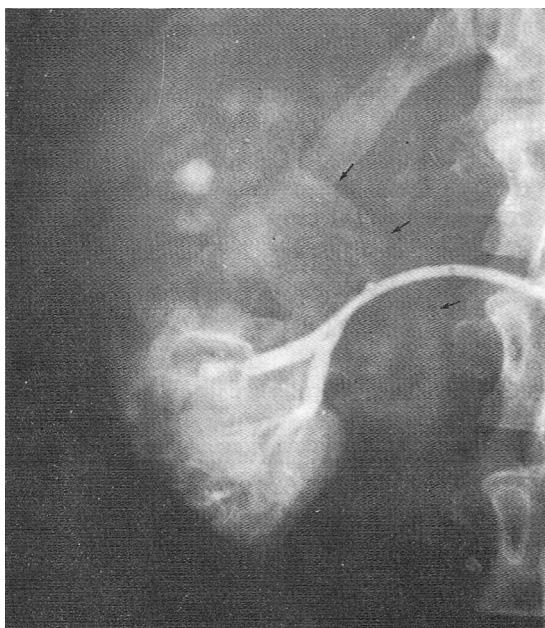


Figura 3. Después de la embolización se aprecia oclusión completa de la fistula arteriovenosa y el pseudoaneurisma. Nótese múltiples coágulos en la pelvis renal (flechas pequeñas).

Con el diagnóstico de insuficiencia renal crónica se practicó biopsia renal derecha por punción con aguja. Pocas horas después se inició un cuadro de hematuria dolorosa que se trató médicamente. Al segundo día, la hemoglobina era de 7,6 y el hematocrito de 28% (antes de la biopsia eran de 9,8 y 30% respectivamente). Persistieron la hematuria y los dolores severos con características clínicas del cólico renal. Su cuadro de insuficiencia renal se acentuó y a causa del sangrado fue imposible practicarle diálisis. La creatinina era de 18 mg% y la urea de 252 mg%. Al séptimo día postbiopsia, se decidió intervenirle quirúrgicamente, para practicarle nefrectomía derecha. Dadas sus malas condiciones se trasladó a nuestro hospital para evaluación angiográfica y conducta posterior.

Se practica arteriografía selectiva renal que demuestra cambios en las arterias del riñón derecho, sugestivos de nefroesclerosis (Figura 1); algunas ramas presentan ondas estacionarias, fenómeno ocasionado por la inyección del contraste. Existe un pseudoaneurisma en una de las ramificaciones arteriales del polo inferior y llenamiento precoz de la vena renal y la vena cava inferior. El catéter se avanza distalmente hacia la arteria sangrante y una nueva inyección de contraste radiológico

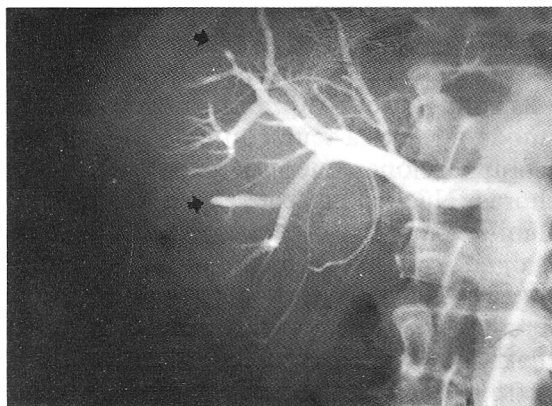


Figura 4. La arteriografía de control a las 24 horas demuestra oclusión completa de la rama afectada (flecha inferior) y pequeña rama del polo superior.

demuestra la extravasación hacia cavidades renales, y con mejor detalle la fístula arteriovenosa (Figura 2). Como el pseudoaneurisma está conectado a la arteria por un pequeño pedículo se decide practicar embolización arterial con gelfoam. Se inyectan aproximadamente 3 fragmentos de 3 z 5 mm disueltos previamente en suero salino y mezclados con medio de contraste a través del catéter según técnica descrita universalmente (1).

La arteriografía de control muestra oclusión de la rama sangrante con desaparición de la fístula arteriovenosa (Figura 3). El paciente se queja de dolor lumbar después del estudio que precisa de analgésicos.

Al día siguiente se encuentran 500 c.c. de orina hematurica con grandes coágulos en la bolsa de drenaje vesical. Se practica nuevo estudio angiográfico que corrobora la desaparición del pseudoaneurisma y la oclusión de la fístula (Figura 4). Después de lavados repetidos de la vejiga con suero salino empieza a cambiar el color de la orina y gradualmente a desaparecer la hematuria por lo cual se inician procedimientos de diálisis con recuperación satisfactoria del paciente.

DISCUSION

La aparición de fístula arteriovenosa renal después de biopsia percutánea con aguja ha sido reportada con incidencia hasta del 36% (2), pero en general se acepta que ocurren en el 15 al 20% de los pacientes a quienes se les practica el procedimiento (3, 4). La mayoría de ellas (más del 70%) cierran espontáneamente entre 2 semanas y 18 meses después de la punción, por lo cual el tratamiento es conservador (2, 5). La hipertensión arterial, la nefrosclerosis y las biopsias que incluyan tejido medular más que cortical aumentan la incidencia de esta complicación (4-6). La hematuria después de la punción y la aparición de soplo abdominal (no constante), hacen sospechar el diagnóstico de fístula AV (3).

Las complicaciones tardías incluyen hipertensión arterial por disminución del flujo distal con estímulo a la producción de renina (5), insuficiencia cardíaca, deterioro de la función renal y hematoma retroperitoneal (2).

La hemorragia renal masiva y las complicaciones tardías severas casi siempre terminan en nefrectomía o heminefrectomía y es desastroso para un paciente perder un riñón, agravando su enfermedad renal preexistente (7). En 1973, Risk (4) y simultáneamente Bookstein (3) reportaron por primera vez la oclusión exitosa de una fístula AV postbiopsia renal, usando para ello microémbolos de plomo y tejido graso el primero y coágulo autólogo el segundo.

Se han utilizado diversos materiales para la embolización arterial y venosa: músculo, grasa, coágulo autólogo adicionado con amicar, gelfoam, ivalon, isobutil 2- cianoacrilato, pedazos de metal, espirales metálicas de gianturco, etc. (8, 9). El material a usarse deberá ser escogido de acuerdo a la situación clínica: si se precisa embolización definitiva deberá usarse material no absorbible y cuando se necesita embolización transitoria, material absor-

bible. Muchos autores prefieren en casos de embolización renal, coágulo autólogo pues sufre lisis rápidamente y en 48-72 horas la arteria se permeabiliza de nuevo (10). Se ha comprobado experimentalmente que el endotelio normal tiene una capacidad notable para lisar el coágulo y que en el endotelio destruido de un vaso sangrante dicha capacidad se pierde (11), lo cual es ventajoso en procedimientos de embolización pues los pequeños coágulos que accidentalmente se depositen en arterias normales se lisarán rápidamente, permaneciendo solo aquél que ocluye la arteria problema.

Sin embargo, en pacientes con sangrado severo, los mecanismos de coagulación están alterados especialmente cuando se han practicado múltiples transfusiones y es difícil obtener un buen coágulo autólogo aún adicionándolo con amicar (1). La experiencia previa de uno de nosotros (G.V.) en el uso del gelfoam como material de embolización al igual que las cualidades físicas del mismo nos inclinaron a usarlo en el tratamiento de nuestro paciente. Su fácil adquisición, la facilidad con que puede fragmentarse con tijeras en pequeños trozos de acuerdo al tamaño de la arteria a embolizar y la poca resistencia que ofrecen los catéteres arteriales a su paso, lo hacen uno de los materiales más útiles en este tipo de procedimientos. Además, su recanalización no es tan precoz como la del coágulo autólogo sino que persiste por semanas.

La embolización de fistulas arteriovenosas conlleva siempre un peligro: el material embólico puede pasar a través de la vena de la malformación y viajar a través de la cava inferior ocasionando embolismo pulmonar. En nuestro paciente, el pedículo estrecho del pseudoaneurisma aseguraba la detención del material inyectado (Figura 1). Cuando el tamaño de la fistula sea considerable, es preciso el uso de espirales metálicas con el fin de ocluir la parte arterial de la comunicación y crear un molde sobre el cual puedan inyectarse partículas de tamaño menor (12).

No han sido reportadas complicaciones severas después de la oclusión de fistulas AV del riñón. El dolor de costado secundario a pequeños infartos, la elevación moderada de la temperatura y el ileus son complicaciones que desaparecen en pocas horas. Nuestro paciente experimentó dolor lumbar que en parte creemos fue ocasionado por el paso de grandes coágulos que se dibujaron en la pelvis renal durante el estudio. Nunca ha sido reportada hipertensión arterial después de oclusión de la fistula, lo cual implica o el cierre total de la misma con infarto del tejido irrigado por la arteria, o bien la recanalización completa de la arteria en los días siguientes a la oclusión. Tampoco existen informes de embolismos a distancia lo cual se explica fácilmente pues siempre se cateteriza supraselectivamente la rama que da origen a la malformación y además, es tal el flujo a través de estas comunicaciones que se ejerce un efecto de succión sobre el material embólico.

La embolización arterial es un procedimiento usado ampliamente en el tratamiento de la hematuria postrauma renal (10); en tumores renales malignos para disminuir su tamaño y su vasculatura, facilitando el procedimiento quirúrgico posterior (8); en el control de la hemorragia del tracto digestivo incoercible por otros métodos en pacientes con mal pronóstico quirúrgico (13); en el control de hemorragias pélvicas postraumáticas (14) o sangrados malignos terminales y en muchas otras aplicaciones que no es pertinente discutir en este artículo. En nuestro hospital hemos practicado embolización prequirúrgica de tumores malignos lo cual publicaremos posteriormente.

SUMMARY

A 30 years old male in chronic renal failure developed severe hematuria following percutaneous renal biopsy contraindicating dialysis. His poor clinical conditions were a risk for any surgical

procedure. A right renal arteriovenous fistula was successfully embolized with gel-foam with further improvement of the patient and disappearance of the hematuria.

BIBLIOGRAFIA

- 1.— Reuter, S.E. and Redman, H.C.: Gastrointestinal angiography. Philadelphia, W.B. Saunders & Co., 1977.
- 2.— Rosen, R.J., Feldman, L. and Wilson, A.R.: Embolization for postbiopsy renal arteriovenous fistula: effective occlusion using homologous clot. *Amer J. Roentg.* 131: 1072-1673, 1978.
- 3.— Bookstein, J.S. and Goldstein, H.N.: Successful management of postbiopsy arteriovenous fistula with selective arterial embolization. *Radiology* 109: 535-536, 1973.
- 4.— Risk, G.K., Atllah, N.K. and Bridi, G.I.: Renal arteriovenous fistula treated by catheter embolization. *Radiology* 46: 222-224, 1973.
- 5.— Ekelund, L. and Lindholm, T.: Arteriovenous fistula following percutaneous renal biopsy. *Acta Radiol. (Den.)* 11 (1): 38-48, 1971.
- 6.— Ekelund, L., Gothlin, J., Lindholm, T., Lindstedt, E. and Mattsoon, K.: Arteriovenous fistulas following renal biopsy with hypertension and hemodynamic changes. *J. Urol.* 108: 373-376, 1972.
- 7.— Silber, S.H. and Clark, R.: Treatment of massive hemorrhage after renal biopsy with angiographic injection of clot. *N. Engl. J. Med.* 292: 1387-1388, 1975.
- 8.— Layne, T.H., Finck, E.J. and Boswell, W.D.: Transcatheter occlusion of the arterial supply to arteriovenous fistulas with giantur coils. *Amer J. Roentg.* 131: 1027-1030, 1978.
- 9.— Lang, E.K.: Current and future applications of angiography in the abdomen. *Rad. Clin. of N. Am.* XVII (1): 55-76, 1979.
- 10.— Chuang, V., Reuter, S.E., Walter, J., Foley, W.D. and Bookstein, J.: Control of renal hemorrhage by selective arterial embolization. *Am. J. Roentg.* 125(2): 300-306, 1975.
- 11.— Warren, B.A.: Fibrinolytic activity of vascular endothelium. *Brit. Med. Bull.* 20: 213-216, 1964.
- 12.— Castañeda Zúñiga, W.R., Tadavarthy, S.M., Murphy, W. and Amplatz, K.: Nonsurgical closure of large arteriovenous fistulas. *JAMA* 236: 2649-2650, 1976.
- 13.— Athanasoulis, C.A.: Angiographic methods for the control of gastric hemorrhage. *Amer. J. Dig. Dis.* 21: 174-181, 1976.
- 14.— Ring, E.J., Athanasoulis, C.A. and Waltman, A.C.: Arteriographic management of hemorrhage following pelvic fracture. *Radiology* 109: 65-70, 1973.