

# Enfermedad de Castleman multicéntrica y sarcoma de Kaposi simultáneos en paciente con infección por VIH

## Simultaneous multicentric Castleman disease and Kaposi sarcoma in a patient with HIV infection

NICOLÁS ARIZA-ORDÓÑEZ, LUIS DAVID MEDINA-LEE, VALERIA GÓMEZ-SEPÚLVEDA, LAURA ISABEL PÁRAMO-DÍAZ, ANTONIA PINO-MARÍN, DAVID ENRIQUE CASTELLANOS-ALFONSO, IVÁN ENRIQUE NOREÑA-CALVO • BOGOTÁ, D.C. (COLOMBIA)

DOI: <https://doi.org/10.36104/amc.2023.2888>

### Resumen

La enfermedad de Castleman comprende un grupo de trastornos linfoproliferativos con características clínicas y comportamientos variables, la variante multicéntrica se ha asociado con infección por virus del Herpes tipo 8, un patógeno que predispone a otras patologías malignas como el sarcoma de Kaposi y el linfoma de cavidad, especialmente en pacientes con compromiso de la inmunidad. Presentamos el caso de un paciente con infección por VIH estadio 3, sarcoma de Kaposi con compromiso visceral, y evidencia de pancitopenia e infección por Herpes virus tipo 8, llegando al diagnóstico de enfermedad de Castleman multicéntrica y compromiso por sarcoma de Kaposi diseminado. (*Acta Med Colomb* 2022; 48 (suplemento). DOI: <https://doi.org/10.36104/amc.2023.2888>).

**Palabras clave:** *enfermedad de Castleman, pancitopenia, HIV, sarcoma de Kaposi relacionado con el SIDA, Herpes virus 8.*

### Abstract

Castleman disease comprises a group of lymphoproliferative disorders with varying clinical characteristics and behavior. The multicentric variant has been associated with herpes virus type 8 infection, a pathogen that predisposes to other malignant diseases like Kaposi sarcoma and cavity lymphoma, especially in immunocompromised patients. We present the case of a patient with stage 3 HIV infection, Kaposi sarcoma with visceral involvement, and evidence of pancytopenia and herpes virus type 8 infection, arriving at a diagnosis of multicentric Castleman disease and disseminated Kaposi sarcoma. (*Acta Med Colomb* 2022; 48 (suplemento). DOI: <https://doi.org/10.36104/amc.2023.2888>).

**Keywords:** *Castleman disease, pancytopenia, HIV, AIDS-related Kaposi sarcoma, herpes virus 8.*

Drs. Nicolás Ariza-Ordóñez y Dra. Valeria Gómez-Sepúlveda: Departamento de Medicina Interna, La Cardio- Fundación Cardioinfantil, Escuela de Medicina y Ciencias de la Salud, Universidad del Rosario; Dres. Luis David Medina-Lee, Laura Isabel Páramo-Díaz, Antonia Pino-Marín y Dr. David Enrique Castellanos-Alfonso: Departamento de Medicina Interna, La Cardio- Fundación Cardioinfantil; Dr. Iván Enrique Noreña-Calvo: Escuela de Medicina y Ciencias de la Salud, Universidad del Rosario. Bogotá, D.C. (Colombia).  
Correspondencia: Nicolás Ariza-Ordóñez. Bogotá, D.C. (Colombia).  
E-Mail: nicolas.ariza@urosario.edu.co  
Recibido: 13/XI/2022 Aceptado: 16/XI/2022

### Introducción

La enfermedad de Castleman (EC) describe un grupo de desórdenes proliferativos de linfocitos B que comparten alteraciones histopatológicas de los ganglios linfáticos, incluyendo atrofia e hiperplasia de los centros germinales, hipervascularización, y proliferación linfocitaria policlonal (1). La EC puede clasificarse de acuerdo al número de ganglios afectados en unicéntrica y multicéntrica, siendo ésta última dividida en una variedad idiopática (ECMi) y otra asociada a infección por herpes virus (2). La EC tiene un amplio rango de manifestaciones clínicas, desenlaces y asociaciones etiológicas, incluyendo su asociación con el virus de inmunodeficiencia humana (VIH) y el HHV-8. Presentamos el caso de

un paciente masculino de 30 años con diagnóstico previo de infección por VIH sin tratamiento antirretroviral (TAR) que se presentó con edema de miembros inferiores, adenomegalia multicéntrica con diagnóstico final de EC multicéntrica y sarcoma de Kaposi (SK) diseminado simultáneamente.

### Presentación de caso

Presentamos el caso de un hombre de 30 años, con historia previa de contacto sexual con otros hombres e infección por VIH diagnosticada un año antes de la presentación, que consultó al servicio de urgencias por un cuadro clínico de 10 días de evolución de deposiciones diarreicas y edema de miembros inferiores. Al ingreso su conteo de linfocitos

CD4+ era de 519 cells/ $\mu$ L y la carga viral de VIH detectable de 1 120 000 copias por mL.

El paciente se encontraba recibiendo TAR con lamivudina y dolutegravir hasta una semana antes de la presentación, con historia de reacciones alérgicas a lopinavir/ritonavir, tenofovir disoproxil y efavirenz, confirmadas por prueba cutánea. Al examen físico, se identificaron adenopatías dolorosas en las cadenas cervicales, axilares e inguinales de forma bilateral. Adicionalmente, se identificó hepatoesplenomegalia y edema de miembros inferiores con fóvea, así como máculas y pápulas violáceas en el tórax y los miembros superiores (Figura 1).

El reporte inicial de laboratorios reveló anemia y trombocitopenia severas, hiperferritinemia, con función hepática y renal normales. No se obtuvo ningún aislamiento en los estudios microbiológicos y moleculares de materia fecal. Se realizó una tomografía axial computarizada que confirmó la presencia de múltiples adenopatías en las regiones axilares, mediastinal, retroperitoneal, ilíaca e inguinal de forma bilateral (Figura 2). Las serologías para infecciones virales o fúngicas activas fueron negativas (citomegalovirus IgM, anticuerpos contra hepatitis A y C, IgM contra herpes simplex I y II, antígeno de superficie de hepatitis B y carga viral de eritrovirus B19).

Se inició profilaxis contra *Pneumocystis jirovecii* con trimetoprim-sulfametoxazol, así como cubrimiento antibiótico con cefuroxima y metronidazol con mejoría de la diarrea. Los estudios endoscópicos demostraron lesiones violáceas de la mucosa gástrica con cambios histopatológicos compatibles con sarcoma de Kaposi.

La biopsia de médula ósea confirmó la infiltración por linfocitos B con celularidad normal, sin hemofagocitosis con análisis de cariotipo normal. La biopsia de ganglio cervical fue consistente con EC multicéntrica y sarcoma de Kaposi concurrentes, con células plasmocitoides con inmunohistoquímica positiva para el antígeno de latencia nuclear (LANA) de HHV-8 confirmando el diagnóstico de EC multicéntrica asociada infección por HHV-8.

Posteriormente, el paciente evolucionó tórpidamente con recrudescencia de la respuesta inflamatoria y desarrollo de disfunción multiorgánica, notablemente con disfunción renal por lesión renal aguda con proteinuria significativa. Se documentó tonsilitis exudativa, por lo que se amplió el cubrimiento antibiótico con ajuste a cefepime más vancomicina. El crecimiento progresivo del componente nodal cervical amenazó la patencia de la vía aérea, por lo que se inició prednisona (1 mg/kg/día) como estrategia de citorreducción. Asimismo, se inició ganciclovir y TAR con rilpivirina, dolutegravir y abacavir (con prueba de HLA-B57 negativa). Se propuso el inicio de quimioterapia con un régimen consistente de rituximab y doxorubicina después de completar el esquema antibiótico propuesto; sin embargo, el paciente desarrolló síntomas compatibles con infección respiratoria aguda (tos, disnea y fiebre) con posterior confirmación de neumonía por COVID-19, precluyendo la posibilidad de inicio de quimioterapia.

El paciente progresa a síndrome de dificultad respiratoria del adulto (SDRA) y choque séptico con pobre respuesta al esteroide, cubrimiento antibiótico y ventilación mecánica, conduciendo al deceso después de 30 días de hospitalización.

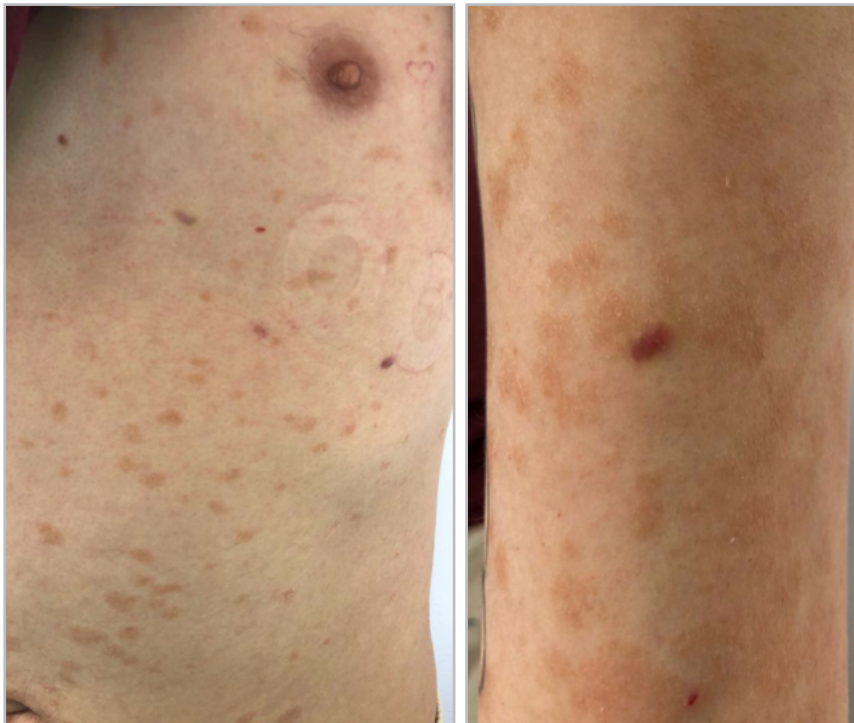

Figura 1. Lesiones papulosas violáceas en tórax y extremidades inferiores, secundarias a compromiso por sarcoma de Kaposi.

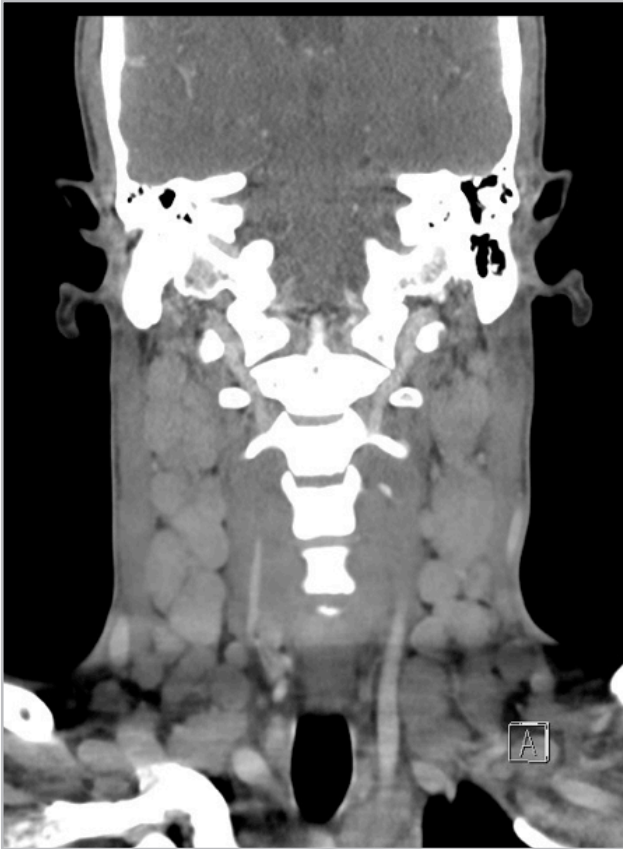

Figura 2. Adenopatías cervicales bilaterales documentadas en tomografía axial de cuello.

### Discusión

La enfermedad de Castleman, descrita por primera vez en 1950 por Benjamin Castleman, comprende un grupo de trastornos linfoproliferativos caracterizados por propiedades histopatológicas comunes con una amplia gama de etiologías, manifestaciones clínicas y tratamiento. De acuerdo con su extensión esta enfermedad puede clasificarse en unicéntrica (ECU) si compromete un único ganglio o grupo de ganglios linfáticos, o multicéntrica (ECM) si

afecta múltiples grupos de ganglios linfáticos. A su vez, la ECM abarca un continuo de variantes histopatológicas en el espectro de la hipervascularización o plasmocitosis, y representa tres grupos clínicos principales: ECM asociada a POEMS, ECM asociada a infección por HHV-8 (50% de los casos) - con o sin coinfección por VIH -, o ECM idiopática (ECMi) (1, 2).

Con frecuencia la ECM se presenta de forma agresiva con síntomas sistémicos y adenopatías distribuidas de forma difusa (3). La fisiopatología de la ECMi es desconocida. Si bien la mayoría de los síntomas son resultado de una tormenta de citocinas con aumento en los niveles de IL-6 (4), su aparición también está mediada por mecanismos autoinmunes (hipótesis de inflamación sistémica), neoplásicos (hipótesis de síndrome paraneoplásico) e infecciosos (hipótesis viral) aún no identificados (2). Por otro lado, la ECM asociada a infección por HHV-8 comprende un proceso fisiopatológico descrito previamente, que incluye la expresión no regulada de citoquinas celulares y virales, especialmente las interleuquinas 6 (IL-6) y 10 (IL-10); adicionalmente, la expresión de las proteínas virales FLIP, vGPCR y Kaposin B al igual que el factor de crecimiento vascular endotelial (VEGF) conllevan a la proliferación clonal de los linfocitos B y a la angiogénesis nodal, procesos fundamentales en la aparición y progresión de la ECM (4, 5).

De forma similar, la infección por HHV-8 induce cambios citopatológicos en las células endoteliales (al igual que en células linfáticas y vasculares) que conducen a la aparición de “células en huso” y a la proliferación excesiva, con formación de canales vasculares característicos en el análisis histopatológico del SK (6). En ambos casos, tanto la ECM como el SK, la interacción virus-huésped se ve influenciada por múltiples factores inmunológicos, genéticos y fisiológicos que conducen a la reactivación viral conduciendo a la fase replicativa; especialmente, se ha documentado la inmunosupresión iatrogénica o la infección por VIH como cofactores importantes en la promoción de patologías asociadas a HHV-8 (7-9).

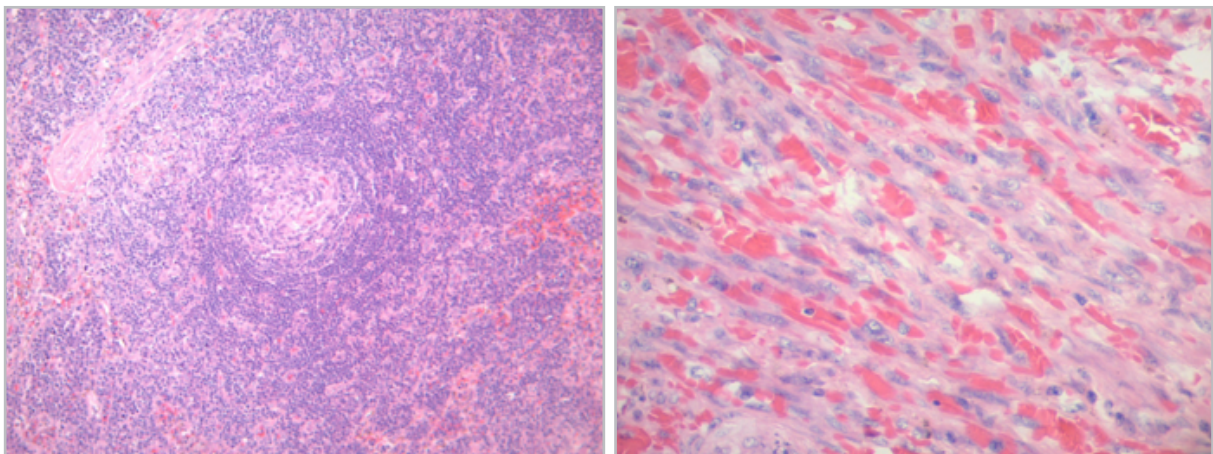


Figura 3. Histología de biopsia de ganglio linfático cervical con arquitectura alterada, con centro germinal atrófico, expansión de regiones interfoliculares y áreas con proliferación fusocelular nodular y fascicular (A), vasos sanguíneos delgados con endotelio displásico y hemorragia (B).

El SK asociado a infección por VIH con frecuencia responde de forma favorable al inicio de la TAR de alta intensidad, disminuyendo su incidencia y severidad; sin embargo en estadios avanzados las antraciclinas liposomales son el tratamiento de elección (6, 10). Por otro lado, la ECM puede ser fatal sin tratamiento adecuado. Actualmente, no hay estándar de manejo sin embargo hay estudios recientes que sugieren la efectividad de terapia basada en rituximab en este escenario (11).

Considerando que la ECM requiere estrategias de tratamiento diferentes al manejo del SK, y ambas condiciones tienen la posibilidad de ocurrir de forma simultánea, un alto índice de sospecha clínica se requiere en el caso de enfrentarse a pacientes con condiciones que generen inmunosupresión asociadas a compromiso cutáneo y linfático especialmente, con el fin de detectarlos de forma temprana y llevar a un tratamiento propicio para ambas condiciones.

### Referencias

1. **Fajgenbaum, D. C., & Shilling, D.** Castleman Disease Pathogenesis. *Hematology/Oncology Clinics of North America*. 2018; **32**(1), 11–21.
2. **Dispenzieri, A., Fajgenbaum, D. C.** Overview of Castleman Disease. *Blood*. 2020; **135** (16): 1353–1364.
3. **M. Ali, R. Rayes-Danan,** Multicentric Castleman Disease and Kaposi sarcoma: Two HHV8 diseases with different prognosis and treatment. *HIV & AIDS Review*. 2016; **15**(3): 127-130
4. **Purushothaman P, Uppal T, Sarkar R, Verma SC.** KSHV-Mediated Angiogenesis in Tumor Progression. *Viruses*. 2016 Jul 20;**8**(7):198
5. **Lange P, Damania B.** Kaposi Sarcoma-Associated Herpesvirus (KSHV). *Trends in Microbiology*. 2019;10.
6. **Cesarman A, Damania B, Krown SE, et al.** Kaposi sarcoma. *Nat Rev Dis Primers*. 2019;**5**(9).
7. AIDS-defining Cancer Project Working Group for IeDEA and COHERE in EuroCoord. Comparison of Kaposi Sarcoma Risk in Human Immunodeficiency Virus-Positive Adults across 5 Continents: A Multiregional Multicohort Study. *Clin. Infect. Dis*. 2017, **65**, 1316–1326.
8. **Piselli P, et al.** Risk of Kaposi Sarcoma after Solid-Organ Transplantation: Multicenter Study in 4767 Recipients in Italy, 1970–2006. *Transplant. Proc.* 2009;**41**: 1227–1230.
9. **Mylona EE, Baraboutis IG, Lekakis LJ, et al.** Multicentric Castleman's disease in HIV infection: a systematic review of the literature. *AIDS Rev*. 2008; **10**:25.
10. **Lichterfeld M. et al.** Treatment of HIV-1-associated Kaposi's sarcoma with pegylated liposomal doxorubicin and HAART simultaneously induces effective tumor remission and CD4+ T cell recovery. *Infection*. 2005; **33**: 140–147.
11. **Uldrick TS.** Rituximab plus liposomal doxorubicin in HIV-infected patients with KSHV-associated multicentric Castleman disease. *Blood*. 2014; **124**(24): 3544–3552.

