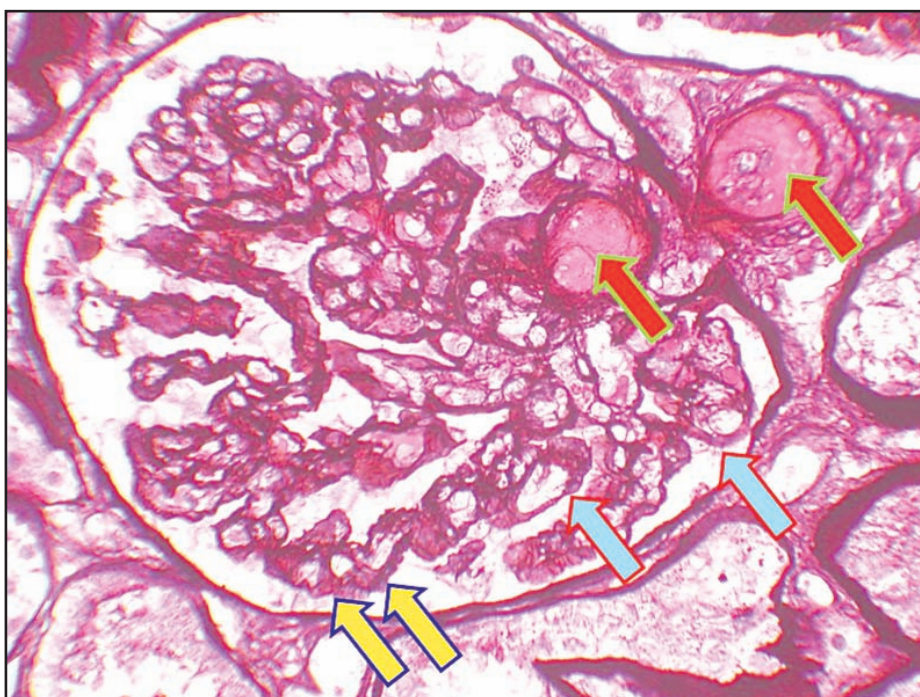


## Microangiopatía trombótica

### Thrombotic microangiopathy

RAFAEL ENRIQUE ANDRADE PÉREZ, JORGE DE JESÚS CANTILLO TURBAY,  
JORGE ERNESTO ANDRÉS DÍAZ RUIZ • BOGOTÁ, D.C.



Hombre de 27 años con cuadro de 10 días de fiebre, escalofríos, osteomalgias, tos seca, dolor torácico, epistaxis espontánea, palidez mucocutánea y coluria. Días previos se le diagnosticó hipertensión arterial.

Previamente refería hiporexia, ictericia, oligoanuria y edema de miembros inferiores. Sin antecedentes de importancia. Al examen físico pálido e icterico con edema GII.

Paraclínicamente con leucocitosis, anemia, trombocitopenia, PTT 14.6/30.6 seg, uroanálisis con proteinuria, hematuria, cilindros granulosos finos y pigmentos biliares; BUN 88 mg/dL, creatinina 5.2 mg/dL, ligera elevación de transaminasas e hiperbilirrubinemia mixta con LDH 9757 U/L, reticulocitos 10%. Proteinuria en 24 h 5.68 gr, ecografía renal con aumento de la ecogenicidad y del tamaño renal de manera homogénea. Se realizaron estudios inmunológicos, virológicos, coprocultivo, prueba de falciformia, HAM y sucrosa que fueron negativos.

Se planteó insuficiencia renal aguda, anemia hemolítica microangiopática, síndrome urémico hemolítico y nefropatía por pigmentos.

Posteriormente requirió soporte hemodialítico por uremia y se complementó el estudio con biopsia renal (flechas rojas: trombosis de arteriolas aferentes; flechas azules: dobles contornos en asas capilares y glomerulares; flechas amarillas: retracción isquémica del glomérulo). Recibió glucocorticoides y plasmáferesis hasta mejoría de la hemólisis. Continúa requiriendo hemodiálisis de manera ambulatoria.

Dr. Rafael Enrique Andrade Pérez: Jefe Departamento de Patología y Laboratorios, Hospital Universitario Fundación Santa Fe de Bogotá. Docente Facultades de Medicina, Universidad Nacional de Colombia y Universidad de los Andes, Bogotá D.C., Colombia; Dr. Jorge de Jesús Cantillo Turbay: Coordinador Médico, Servicio de Nefrología y Diálisis, Hospital El Tunal ESE (Bogotá), Nefrólogo, Servicio de Terapia Renal, Hospital Universitario Clínica San Rafael (Bogotá); Dr. Jorge Ernesto Andrés Díaz Ruiz: Coordinador Médico, Servicio de Terapia Renal, Hospital Universitario Clínica San Rafael, Bogotá D.C., Colombia.

Correspondencia: Dr. Rafael Andrade, rafandrade@hotmail.com

Dr. Jorge de Jesús Cantillo Turbay: Calle 114 A No 56-34 Apto. 601 Bogotá D.C., Colombia. Telefax: (57) 1 - 253 50 19 E-mail: md\_cantillo@yahoo.com, md\_cantillo@hotmail.com

Recibido: 13/II/07 Aceptado: 14/II/07