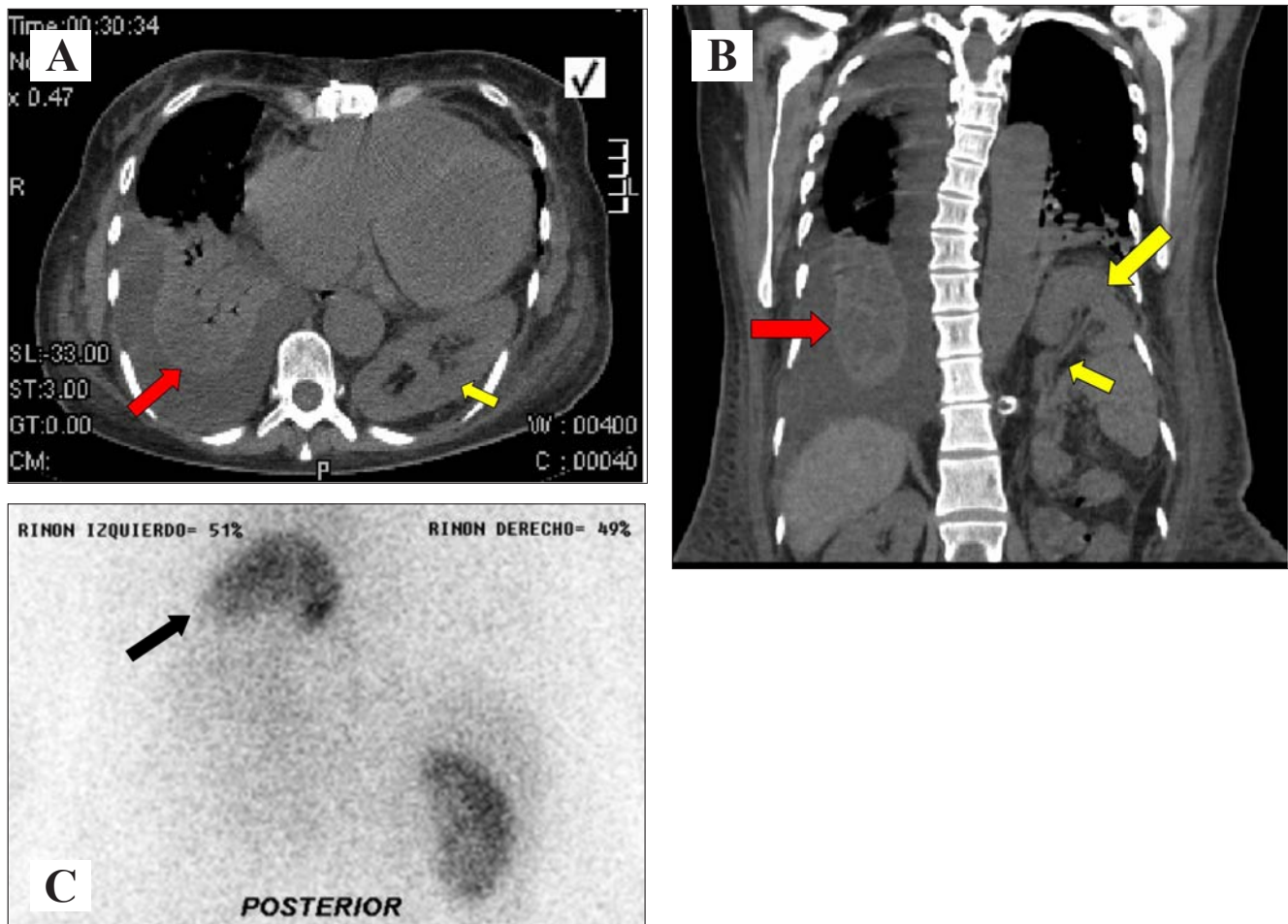


## Ectopia renal falsa

### False Renal Ectopia

JESÚS EDUARDO MUÑOZ, BENJAMIN WANCJER, SINAY ARÉVALO, EDUARDO ZÚÑIGA RODRÍGUEZ • BOGOTÁ, D.C.



Mujer de 48 años que 72 horas luego de cambio valvular aórtico presentó insuficiencia renal aguda oligoanúrica multifactorial. Se solicitó ecografía que mostró ausencia de riñón izquierdo.

Posteriormente presentó neumonía nosocomial con derrame paraneumónico que fue estudiada con tomografía computarizada de tórax (páneos A y B) evidenciando consolidación del lóbulo inferior derecho con derrame (flecha roja), hernia diafragmática izquierda posterior y riñón de localización torácica adyacente al corazón con mal rotación del mismo y emergencia de la arteria renal izquierda de la aorta abdominal (flecha amarilla). Una gamagrafía DMSA Tc 99m (pánel C) mostró riñón izquierdo horizontalizado con función normal (flecha negra)

El origen de la arteria renal izquierda y el defecto congénito del diafragma sugiere ectopia renal falsa. La prevalencia de riñón torácico es 1/1000 casos, de predominio izquierdo.

Drs. Jesús Eduardo Muñoz y Benjamin Wancjer: Médicos Internistas Nefrólogos; Dr. Sinay Arévalo: Médico Internista, Medicina Nuclear; Dr. Eduardo Zúñiga Rodríguez: Residente Medicina Interna. Universidad del Rosario. Bogotá, D.C.

Correspondencia. Dr. Jesús Eduardo Muñoz, MD, Calle 163ª No 13B – 60 Unidad Renal RTS - Fundación Cardio Infantil, Teléfono 6672828, Bogotá, Colombia.

E-mail: [jesus\\_eduardo\\_munoz@baxter.com](mailto:jesus_eduardo_munoz@baxter.com)

Recibido: 25/V/07 Aceptado: 30/V/07