

# Enteritis lúpica, una manifestación rara

## Lupus enteritis, a rare manifestation

MIGUEL ANTONIO MESA-NAVAS, MARÍA FERNANDA ÁLVAREZ BARRENECHE • MEDELLÍN (COLOMBIA)

DOI: <https://doi.org/10.36104/amc.2021.2054>

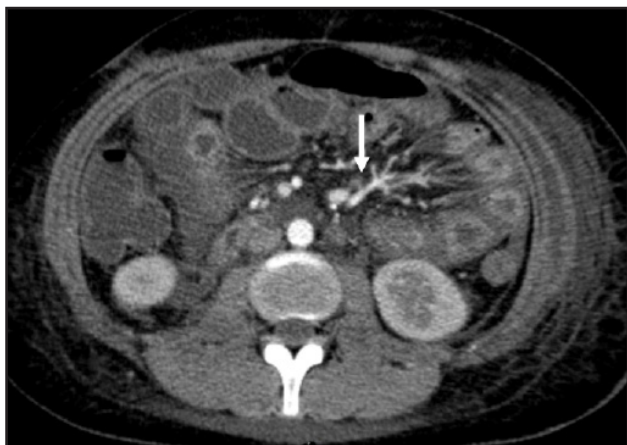

Figura 1. La flecha señala el signo del peine.

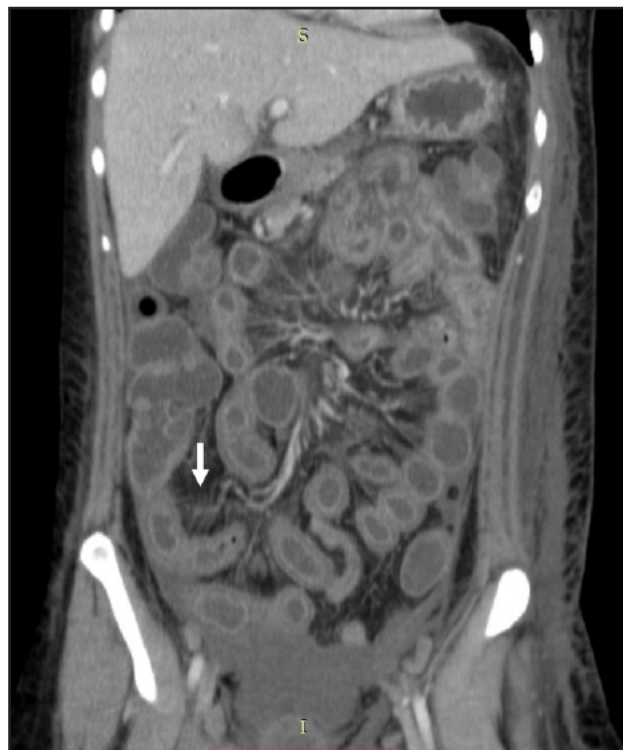


Figura 2. Se aprecia engrosamiento difuso del intestino con signo del halo y signo del peine (flecha).

Paciente de 34 años con antecedente de lupus eritematoso sistémico diagnosticado en 2008, en ese momento presentó anemia hemolítica, artritis y serositis. Desde entonces, la paciente estaba en remisión, tomando solo prednisona 5 mg y ácido fólico 1 mg ambos al día. Acudió al servicio de urgencias por dolor abdominal intenso asociado a vómito y diarrea; como parte del abordaje diagnóstico, se le realizó una tomografía abdominal contrastada, la cual es el estándar de oro en el diagnóstico de enteritis lúpica, esta, mostró engrosamiento y contraste anormal de la pared vascular en todo el intestino (signo del halo), aumento del número de vasos abdominales visibles (signo del peine), ascitis y derrame pleural. Tras descartar otras etiologías, se iniciaron pulsos de metilprednisona con una notable mejoría de los síntomas clínicos en seis horas.

La tomografía abdominal contrastada es el estándar de oro en el diagnóstico de la enteritis lúpica, esta muestra el engrosamiento difuso o focal de las paredes del intestino, aumento de la captación de la pared intestinal (signo del halo), congestión de los vasos mesentéricos con un mayor número de vasos visibles (signo de peine),

atenuación de la grasa mesentérica y ascitis (1). Es esencial estar familiarizado con las características de presentación clínica e imágenes por dos razones: en primer lugar, enfermedades intestinales como la pancreatitis, la obstrucción intestinal, la peritonitis o la enfermedad intestinal inflamatoria, pueden manifestarse con hallazgos radiográficos similares (2). En segundo lugar, los pacientes pueden presentarse sin otros marcadores de la actividad de LES. Los glucocorticoides son la piedra angular en la gestión de estos pacientes, generalmente con una respuesta rápida (3).

### Referencias

1. Sran S, Sran M, Patel N, Anand P. Lupus Enteritis as an Initial Presentation of Systemic Lupus Erythematosus. Neri M, editor. Case Reports in Gastrointestinal Medicine. 11 de septiembre de 2014;2014:962735.
2. Janssens P, Arnaud L, Galicier L, Mathian A, Hie M, Sene D, et al. Lupus enteritis: from clinical findings to therapeutic management. Orphanet J Rare Dis. 3 de mayo de 2013;8:67.
3. Smith LW, Petri M. Lupus Enteritis. J Clin Rheumatol. marzo de 2013;19(2):84-6.

Dr. Miguel Antonio Mesa-Navas: Reumatólogo Clínica Universitaria Pontificia Bolivariana; María Fernanda Álvarez Barreneche: Internista Clínica Cardio VID, Medellín (Colombia).  
Correspondencia: Dra. María Fernanda Álvarez Barreneche, Medellín (Colombia).  
E-Mail: mariafernandaalvarezbarrenech@gmail.com  
Recibido: 22/X/2020 Aceptado: 6/IV/2021

