

Cardiomiopatía inducida por taquicardia en una mujer con flutter atrial

Cardiomyopathy induced by tachycardia in a woman with atrial flutter

MAURICIO ZÚÑIGA, RICARDO FERNÁNDEZ, CLARA INÉS SALDARRIAGA
• MEDELLÍN (COLOMBIA)

Resumen

La cardiomiopatía inducida por taquicardia (CIT) es una causa infrecuente y potencialmente reversible de falla cardíaca, sus manifestaciones clínicas son inespecíficas y el tratamiento debe estar dirigido a las estrategias que pretenden controlar el ritmo cardíaco como la cardioversión, la ablación, el tratamiento con antiarrítmicos para lograr disminuir los síntomas y mejorar la función ventricular izquierda. Presentamos el caso de una mujer de 24 años con cardiopatía dilatada severa secundaria a flutter auricular en la cual se demostró recuperación completa de la fracción de expulsión luego de realizar cardioversión eléctrica y posteriormente aislamiento del istmo cavotricuspidé.

Conclusión: el flutter atrial es una causa común de taquicardia que puede llevar a colapso hemodinámico, formación de trombos atriales y a manifestaciones infrecuentes como la cardiomiopatía, por lo cual se debe procurar en un reconocimiento temprano e instaurar estrategias de manejo a corto y largo plazo que garanticen una frecuencia cardíaca normal. (*Acta Med Colomb* 2013; 38: 173-176).

Palabras clave: *cardiomiopatía dilatada; aleteo atrial; cardioversión eléctrica; insuficiencia cardíaca; ablación por catéter.*

Abstract

Cardiomyopathy induced by tachycardia (TIC) is a rare and potentially reversible cause of heart failure. Its clinical manifestations are nonspecific and treatment should be directed to strategies that seek to control heart rhythm such as cardioversion, ablation, treatment with antiarrhythmic to achieve reduce symptoms and improve left ventricular function. We report the case of a 24 year old woman with severe dilated cardiomyopathy secondary to atrial flutter. After electrical cardioversion and subsequent isolation of the cavotricuspid isthmus, she had a complete recovery of the ejection fraction.

Conclusion: atrial flutter is a common cause of tachycardia that can lead to hemodynamic collapse, atrial thrombus formation and uncommon manifestations such as cardiomyopathy; for this reason, efforts should be made to do early recognition and establish management strategies for the short and long term to guarantee a normal heart rate. (*Acta Med Colomb* 2013; 38: 173-176).

Keywords: *dilated cardiomyopathy, atrial flutter, electrical cardioversion, heart failure, catheter ablation.*

Dr. Mauricio Zúñiga Luna: Especialista en Medicina Interna, Residente de Cardiología Universidad Pontificia Bolivariana; Dra. Clara Inés Saldarriaga: Especialista en Medicina Interna y Cardiología Clínica, Jefe del Programa de Cardiología Clínica Cardiovascular Santa María, Universidad Pontificia Bolivariana. Profesora Sección de Cardiología Universidad de Antioquia; Dr. Ricardo Fernández: Especialista en Ecocardiografía y Cardiología Clínica. Medellín (Colombia).
Correspondencia. Dr. Mauricio Zúñiga. Medellín (Colombia).
E-mail: ma_zu_lu@hotmail.com
Recibido: 27/II/2012 Aceptado: 20/III/2013

Introducción

La cardiomiopatía inducida por taquicardia es una de las causas reversibles de falla cardíaca y se define como la disfunción sistólica inducida por arritmias supraventriculares o ventriculares que se caracteriza por la recuperación parcial o total de la función ventricular luego de la normalización del ritmo cardíaco (1). Las principales arritmias relacionadas con el desarrollo de esta cardiomiopatía son la taquicardia auricu-

lar, el flutter auricular, la fibrilación auricular, las taquicardias paroxísticas supraventriculares, la taquicardia de Coumel y la taquicardia ventricular (2). En general se requiere frecuencias cardíacas mayores a 100 LPM para desarrollar la disfunción ventricular. La estrategia de control del ritmo o de la frecuencia cardíaca son la piedra angular del tratamiento y cuando se realiza de forma temprana se logra una recuperación de la función ventricular en la mayoría de los casos (3).

Caso clínico

Mujer de 24 años procedente de la ciudad de Medellín, consultó por cuadro clínico de cuatro meses de síntomas constitucionales y palpitaciones asociado a disminución progresiva de su clase funcional por presencia de disnea de moderados esfuerzos, ortopnea y disnea paroxística nocturna. Presentaba el antecedente de nódulo tiroideo benigno, con perfil tiroideo normal.

Ingresó en regulares condiciones generales, pálida, taquicárdica, polipnéica, con frecuencia cardiaca de 150 lpm, presión arterial de 100/60 mmHg, sin signos de hipoperfusión sistémica, con ingurgitación yugular a 45 grados, presencia de soplo mitral holosistólico grado II/VI y estertores en ambas bases pulmonares.

En la radiografía de tórax se observó aumento del índice cardiotorácico sin signos de congestión pulmonar, se realizaron paraclínicos documentando hemoleucograma, marcadores de función renal y electrolitos normales, demostrándose un patrón colestásico en los marcadores de función hepática. En el electrocardiograma se evidenció ritmo de flutter atrial con respuesta ventricular rápida (Figura 1), por lo que se procedió a realizar ecocardiograma transesofágico con miras a realizar una cardioversión eléctrica donde se observó el ventrículo izquierdo con hipocinesia difusa severa, fracción de ex-

pulsión de 10-15%, diámetro auricular izquierdo 20cm, presión sistólica de la arteria pulmonar de 25mmHg, con estructuras valvulares normales y sin evidencia de trombos intracavitarios.

Previa sedación y apoyo por el servicio de electrofisiología se realizó cardioversión eléctrica sincrónica con 150 julios, llevando a ritmo sinusal, sin embargo se presentó deterioro hemodinámico con requerimientos de soporte vasopresor e inotrópico con norepinefrina y milrinone, de igual manera se inició infusión de amiodarona para evitar la recurrencia de la arritmia, no obstante cuatro días después, presenta episodio de taquicardia ventricular polimórfica con QT prolongado de 600 ms (torsade de points) que requirió desfibrilación eléctrica bifásica con 200 julios. En el transcurso de una semana se logró suspender la medicación vasoactiva e inotrópica se dio de alta después de 24 días de hospitalización con tratamiento óptimo de falla cardiaca y anticoagulación oral.

Un meses después se realizó aislamiento del istmo cavotricuspidé y seguimiento por la consulta de falla cardiaca donde se documentó una mejoría dramática en su clase funcional hasta NYHA I y se realizaron varias ecocardiografías de control encontrando una recuperación completa de la función ventricular y de los diámetros ventriculares (Tabla 1, Figura 2).

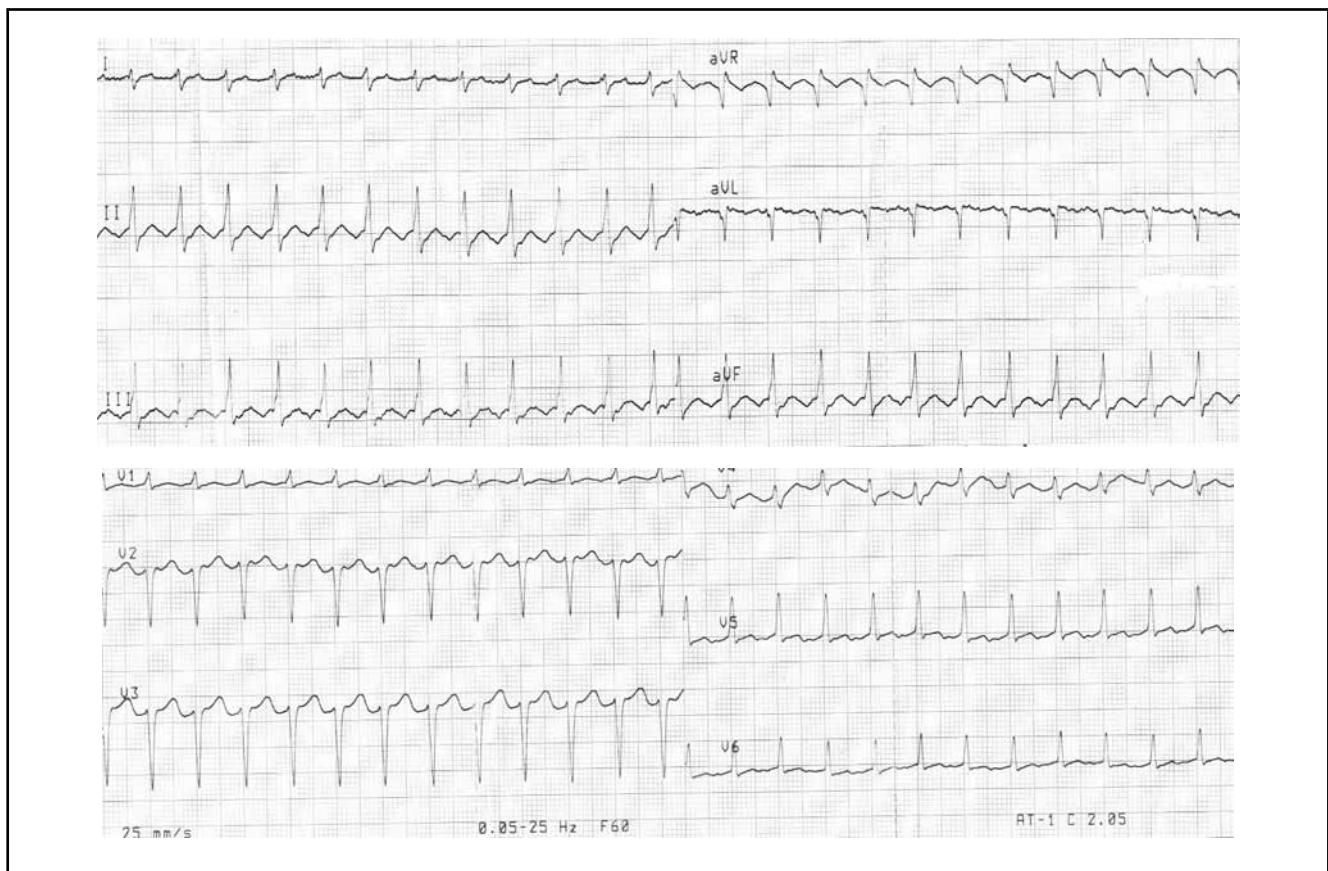


Figura 1. EKG de 12 derivaciones, Taquicardia de complejos estrechos, regular, con presencia de onda F, compatible con flutter atrial.

Discusión

Las cardiomiopatías son producto de un grupo heterogéneo de patologías primarias o secundarias que comprometen el músculo cardíaco, haciendo que su manejo continúe siendo un reto en la práctica clínica. Por lo que tener una aproximación a su causa etiológica garantizará el éxito en su manejo (4).

La taquicardia es una causa conocida de cardiomiopatía dilatada que a diferencia de otras etiologías se asocia a un buen pronóstico. Ésta es producto de un aumento excesivo y persistente de la frecuencia ventricular que lleva gradualmente, en un promedio de meses a años al desarrollo de disfunción ventricular izquierda y existen algunos reportes de disfunción derecha (5).

Aún que no hay un valor absoluto de frecuencia cardíaca en la cual la cardiomiopatía ocurra, se sugiere que frecuencias por encima de 100 LPM son frecuentemente asociadas a disfunción ventricular, aun más cuando concurren características de larga exposición, ritmo irregular y presencia de enfermedad cardíaca subyacente (6). En nuestro caso consideramos que la exposición a un ritmo rápido irregular, con frecuencias tolerables por un periodo de tiempo prolongado, llevó a disfunción ventricular.

La disfunción miocárdica puede aparecer dentro del contexto de un corazón estructuralmente sano denominándose CIT “pura”, o lo contrario en un corazón estructuralmente anormal denominada CIT “no pura” en el que las manifestaciones y la evolución clínica dependerán de la enfermedad de base. A pesar de ser vista como una entidad benigna se ha reportado una alta tasa de recurrencia en presencia de taquicardia.

La evolución a largo tiempo es aún incierta, no obstante la evidencia sugiere un mayor riesgo de episodios de muerte súbita en esta población (7), en nuestro caso consideramos que el episodio de taquicardia ventricular polimórfica fue producto de el uso prolongado de amiodarona más soporte inotrópico en un corazón estructuralmente alterado, que llevó a prolongar el segmento QT.

Si bien, los mecanismos exactos por la cual la taquicardia produce cambios estructurales en el corazón no han sido bien definidos, se proponen múltiples teorías, unas que tienen que ver con la depleción de las reservas energéticas

del cardiocito (ATP, creatina, fosfocreatina), debido a alteraciones en el metabolismo celular con injuria mitocondrial e incremento en las enzimas del ciclo oxidativo (8). Otras con anomalías en la cinética del transporte del

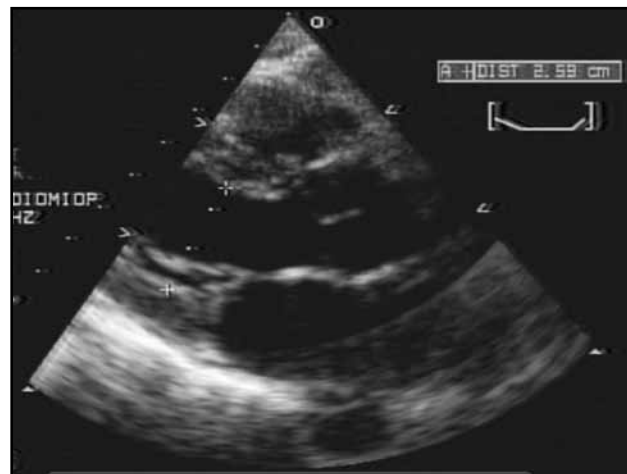


Figura 2. Ecocardiograma TT en vista de eje largo paraesternal en fin diástole.

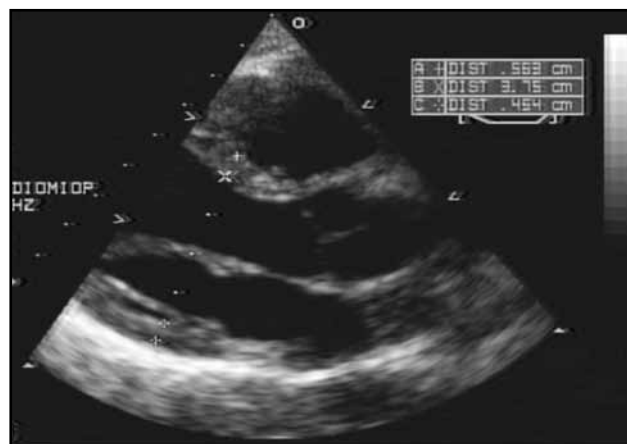


Figura 2. Ecocardiograma TT en vista de eje largo paraesternal en fin de sístole.

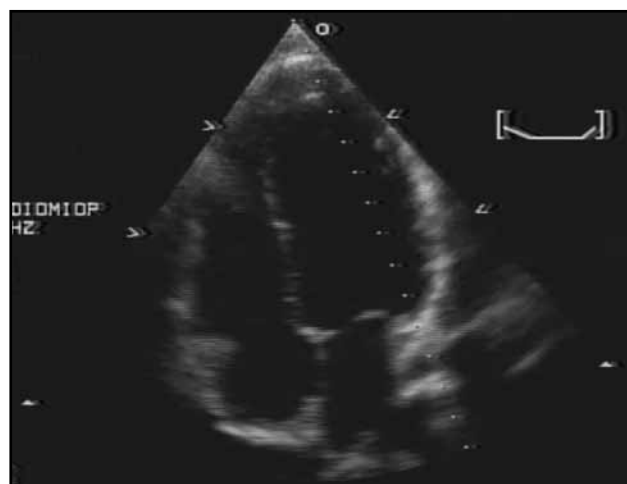

Figura 2. Ecocardiograma TT en vista de cuatro cámaras.

Tabla 1. Evolución de parámetros ecocardiográficos.

Parámetros/Fechas	6/08/2010	20/01/2011	19/10/2011
Área AI en cm ²	20	11	10
Área AD en cm ²	13	8	11
DVIFS en cm	4.7	2.4	2.6
DVIFD en cm	5.3	3.2	3.8
FEVI en %	10	50	60

AI: aurícula izquierda, AD: aurícula derecha, DVIFS: diámetro de fin de sístole; DVIFD diámetro de fin de diástole; FEVI: fracción de eyección del ventrículo izquierdo.

calcio a través de sus canales y en el retículo sarcoplásmico comprometiendo el sistema de relajación contracción. De igual manera se ha observado alteraciones presentes en otras entidades como la falla cardíaca, consistentes con una respuesta adrenérgica disminuida, secundaria a una baja densidad de receptores betaadrenérgicos (*downregulation*) asociado con cambios en el sistemas neurohumoral que modifican la remodelación del cardiomocito (9).

Un sinnúmero de taquicardias se han descrito en asociación con cardiomiopatía, de las supraventriculares, la fibrilación auricular parece ser la causa más frecuentemente asociada, de igual manera el flutter atrial, las taquicardias re-entrantes y la auricular focal, esta última se ha asociado hasta en 10% a CIT. De las ventriculares los latidos prematuros frecuentes (>20.000), la taquicardia fascicular y las de los tractos de salida se han asociado a CIT (10).

En cuanto a las estrategias de manejo, todas están encaminadas a un control agresivo de la frecuencia cardíaca y de ser posible llevar a un ritmos sinusal, asociado a medidas farmacológicas que han mostrado mejoría en la mortalidad (bloqueadores beta, iECA, ARA II, inhibidores de aldosterona); sin embargo, las metas de frecuencia cardíaca aún no son claras, sería razonable propender por frecuencias cardíacas en reposo alrededor de los 80 lpm y no mayores a 110 lpm en ejercicio. No obstante y a pesar de no haber una relación directa, esto contrasta con los hallazgos del estudio RACE II en pacientes con FA bajo control de frecuencia cardíaca no estricto (meta en reposo < 110 lpm) mostrando que no hay diferencias en el desenlace primario compuesto, síntomas, eventos adversos y calidad de vida (11).

A pesar de las diferentes estrategias farmacológicas para preservar el ritmo sinusal en flutter atrial, es el aislamiento de istmo cavo tricuspídeo el de mejor rendimiento, con una tasa de éxito mayor de 95% y con una recurrencia de la arritmia posterior al procedimiento que ha sido descritas en diferentes estudios entre 4-15% (12); en nuestro paciente se procedió a realizar aislamiento con radiofrecuencia de la zona anatómica localizada entre la vena cava inferior y

la válvula tricúspide, confirmando el éxito del bloqueo del istmo.

Consideramos que si bien, esta es una causa infrecuente de cardiomiopatía debe ser incluida en el diagnóstico diferencial de los pacientes con falla cardíaca, ya que se trata de una entidad reversible con un buen pronóstico.

Referencias

1. **Maron BJ, Towbin JA, Thiene G, Antzelevitch C, Corrado D, Arnett D, et al.** Contemporary definitions and classification of the cardiomyopathies: an American Heart Association Scientific Statement from the Council on Clinical Cardiology, Heart Failure and Transplantation Committee; Quality of Care and Outcomes Research and Functional Genomics and Translational Biology Interdisciplinary Working Groups; and Council on Epidemiology and Prevention. *Circulation* 2006;**113**(14):1807.
2. **Noe P, Van Driel V, Wittkamp F, et al.** Rapid recovery of cardiac function after catheter ablation of persistent junctional reciprocating tachycardia in children. *Pacing Clin Electrophysiol* 2002; **25**:191-194.
3. **Khasnis A, Jongnarangsin K, Abela G, et al.** Tachycardia-induced cardiomyopathy: a review of literature. *Pacing Clin Electrophysiol* 2005; **28**:710-721.
4. **Kasper EK, Agema WR, Hutchins GM, Deckers JW, Hare JM, Baughman KL.** The causes of dilated cardiomyopathy: a clinicopathologic review of 673 consecutive patients. *J Am Coll Cardiol* 1994;**23**(3):586.
5. **Baman TS, Lange DC, Ilg KJ, Gupta SK, Liu TY, Alguire C, et al.** Relationship between burden of premature ventricular complexes and left ventricular function. *Heart Rhythm* 2010;**7**(7):865.
6. **Chiladakis JA, Vassilikos VP, Maounis TN, Cokkinos DV, Manolis AS.** Successful radiofrequency catheter ablation of automatic atrial tachycardia with regression of the cardiomyopathy picture. *Pacing Clin Electrophysiol* 1997;**20**(4 Pt 1):953.
7. **Calo L, De Ruvo E, Sette A, et al.** Tachycardia-induced cardiomyopathy: mechanisms of heart failure and clinical implications. *J Cardiovasc Med (Hagerstown)* 2007; **8**:138-143.
8. **Spinale FG, Clayton C, Tanaka R, Fulbright BM, Mukherjee R, Schulte BA, Crawford FA, Zile MR.** Myocardial Na⁺,K⁽⁺⁾-ATPase in tachycardia induced cardiomyopathy. *J Am Coll Cardiol* 1994;**23**(3):586.
9. **Marzo KP, Frey MJ, Wilson JR, Liang BT, Manning DR, Lanoce V, Molinoff PB.** Beta-adrenergic receptor-G protein-adenylate cyclase complex in experimental canine congestive heart failure produced by rapid ventricular pacing. *Circ Res* 1991;**69**(6):1546.
10. **Blomström-Lundqvist C, et al.** ACC/AHA/ESC Guidelines for the Management of Patients With Supraventricular Arrhythmias. *Circulation* (2003).
11. **Van Gelder I, Groenveld H, Crijns, Tuininga Y, Tijssen J, Alings M, et al.** Lenient versus Strict Rate Control in Patients with Atrial Fibrillation. *Nejm* 2010;**362**:1363-73.
12. **Scheinman MM, Huang S.** The 1998 NASPE prospective catheter ablation registry. *Pacing Clin Electrophysiol* 2000;**23**(6):1020.