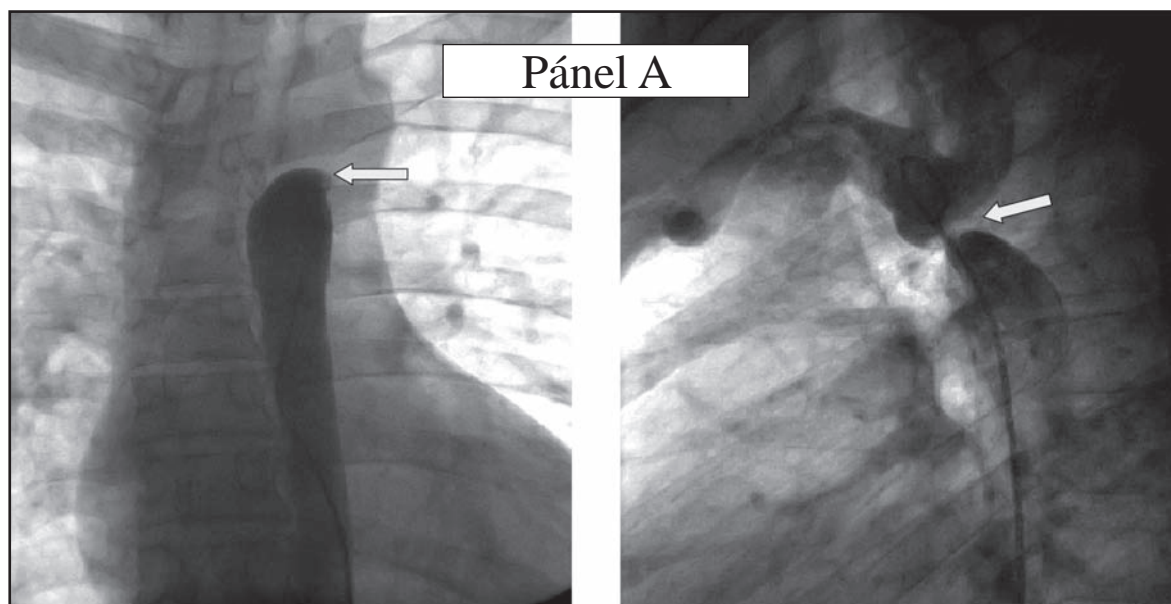


## Coartación de aorta en adulto

### Aortic coarctation in adults

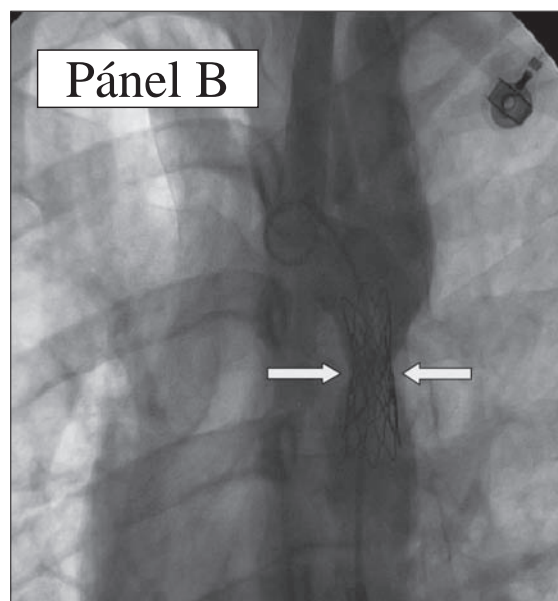
JAIME CABRALES, DARÍO ECHEVERRI, MAURICIO PINEDA,  
ORLANDO CORZO • BOGOTÁ, D.C.



**Pánel A.** Aortograma diagnóstico en posición AP y OIA 30° craneal 30°.

Hombre de 24 años, asintomático. Durante un control médico rutinario se le diagnosticó hipertensión arterial sistémica (220/100 mmHg) simétrica en miembros superiores, con disminución en la amplitud de los pulsos de miembros inferiores, con sospecha de coartación de aorta (CoAo) fue referido para la realización de cateterismo izquierdo y aortograma (Pánel A), se confirmó CoAo severa y se realizó angioplastia con implante de stent *CP stent® 8Z32 (NuMED)* montado sobre un balón *BBO13 8x3/16x4*. Llevándolo hasta 10 mm, que corresponde al 50% del diámetro de referencia proximal, para disminuir el riesgo de disección o ruptura distal. El resultado final fue satisfactorio (Pánel B); sin embargo, se realizará nueva angioplastia para llevarlo al 100% del diámetro en seis meses.

La CoAo se define como un estrechamiento en la aorta torácica descendente proximal, distal a la arteria subclavia izquierda. La terapia definitiva que predominó durante décadas fue la quirúrgica pero en la actualidad la angioplastia percutánea con implante de stent se ha convertido en una alternativa de tratamiento para los pacientes adolescentes y adultos con esta patología.



**Pánel B.** Resultado angiográfico final luego del implante del stent en la coartación de aorta. Nótese la expansión parcial.

Dres. Jaime Cabrales, Darío Echeverri, Mauricio Pineda, Orlando Corzo: Servicio de Hemodinamia, Fundación CardioInfantil – Instituto de Cardiología. Bogotá, D.C.  
Correspondencia: edo11@hotmail.com  
Recibido: 26/IX/07 Aceptado: 17/X/07