

## Inserción accidental de catéter para hemodiálisis en vena cava superior izquierda persistente

### Accidental implantation of hemodialysis catheter in persistent left superior vena cava

JAIRO CRUZ, CÉSAR A. RESTREPO • MANIZALES

#### Resumen

La implantación de catéteres centrales para hemodiálisis en pacientes con falla renal es una práctica común. El acceso venoso por punción percutánea de la vena yugular interna es la ruta más recomendada debido a que genera el menor porcentaje de estenosis. La punción de la vena yugular interna derecha es la más conveniente por su trayecto vertical hacia la aurícula derecha, pero en ocasiones su canalización es imposible siendo necesario puncionar la vena yugular interna izquierda, la cual se continúa con la vena innominada desembocando en la cava superior, de ahí que su trayecto sea muy tortuoso. Se describen tres casos en los cuales el catéter yugular interno izquierdo que se insertó para realizar hemodiálisis, accidentalmente canalizó la vena cava superior izquierda anormalmente persistente.

En todos los casos y antes de proceder con la hemodiálisis se demostró bien sea por gases del vaso puncionado, ecocardiograma o medio de contraste que el catéter se encontraba posicionado en el sistema venoso que drena en la aurícula derecha. (*Acta Med Colomb* 2007; 32: 227-230)

**Palabras clave:** *vena cava superior izquierda persistente, hemodiálisis, falla renal.*

#### Abstract

The implantation of central catheters for hemodialysis in patients with renal failure is a common practice. The venous access to the internal jugular vein through percutaneous puncture is the most recommended procedure because it produces the lowest percentage of stenosis. The right internal jugular vein puncture is the most appropriate one because it goes directly in vertical direction into the right atrium, but in some cases its canalization is impossible making it necessary to puncture the left internal jugular vein, the one next to the innominate vein that ends in the superior cava, with the result that its path is much curved. 3 cases in which the left internal jugular catheter that was inserted to perform hemodialysis accidentally canalized the anomaly in the persistent left superior vena cava were presented. In all the cases and before proceeding with the hemodialysis it was demonstrated by the gases of the punctuated vessel, echocardiogram or contrast medium that the catheter was positioned in the venous system that drains in the right atrium. (*Acta Med Colomb* 2007; 32: 227-230)

**Key words:** *persistent left superior vena cava, hemodialysis, renal failure.*

Dr. Jairo Cruz: Médico Cirujano, RTS Ltda. Sucursal Caldas; Dr. César A. Restrepo V.: Internista Nefrólogo de las Universidades de Caldas y Antioquia, Director Científico de RTS Ltda. Sucursal Caldas, Profesor Asistente de la Universidad de Caldas. Manizales.

Correspondencia: Dr. César A. Restrepo V. RTS Ltda. Sucursal Caldas, Hospital Santa Sofía, Manizales (Caldas).

Residencia: Carrera 28B No. 71ª-56 Edificio Los Olivos 3er. Piso. Tel. 8891022 y 8892211. Fax: 8876692. Manizales.

E-mail: carvel@telesat.com.co

Recibido: 02/IV/07 Aceptado: 29/VIII/07

### Descripción de casos

#### Caso 1

Hombre de 43 años de edad con antecedentes de hipertensión arterial y diabetes mellitus tipo 2 asociado a enfermedad renal crónica avanzada, estadio 5. Comenzó terapia de remplazo renal en 1999 por edema refractario a diuréticos; siendo necesario la inserción de catéter femoral derecho y luego yugular ipsilateral mientras iniciaba diálisis

peritoneal. Permaneció en diálisis peritoneal menos de dos meses debido a que presentó escape del líquido por el área quirúrgica, bajo volumen de drenaje y absceso de la pared abdominal en el sitio de inserción del catéter, siendo necesario retirar el catéter peritoneal, e inicio nuevamente de hemodiálisis.

En mayo 21 de 1999 se le insertó un catéter por vía yugular interna izquierda confirmándose su ubicación con

radiografía de tórax. Se observó que el catéter no tomó la dirección que es habitual en estos casos (Figura 1), por lo que se comprobó su ubicación con ecocardiograma y solución salina agitada, informándose aparición de contraste inicialmente en senos venosos y posteriormente en aurícula derecha, hallazgos compatibles con vena cava superior izquierda persistente. En segundo lugar se optó por aplicar medio de contraste a través del catéter, observándose la llegada del medio de contraste a la aurícula derecha, confirmando la persistencia de vena cava superior izquierda (Figura 2). Este acceso se utilizó sin problemas para los procedimientos dialíticos durante cuatro meses, tiempo en el cual se le construyó una fístula arteriovenosa en el brazo izquierdo, la cual se usó posteriormente. El retiro del catéter no presentó complicaciones.

**Caso 2**

Hombre de 21 años de edad quien en el año 2004 consultó por dos meses de evolución de cefalea, disnea y precordial-

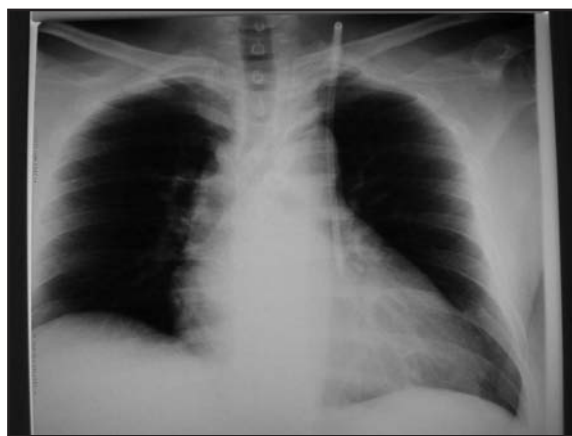

Figura 1. Caso 1, radiografía PA de tórax posinserción del catéter yugular izquierdo.

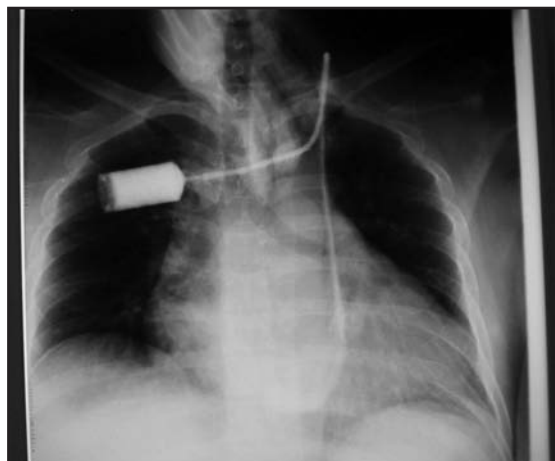


Figura 2. Caso 1, aplicación de medio de contraste muestra llenado de aurícula derecha.

gia. Los paraclínicos mostraron hemoglobina de 5,3 gr/dL, creatinina 13 mg/dL, Ph de 7,1, bicarbonato de 2,0, potasio corregido de 7,3 meq/L y ecografía renal con riñones pequeños y ecodensos. Se diagnosticó enfermedad renal crónica avanzada de etiología desconocida. Se llevó a hemodiálisis a través de un catéter femoral y luego por catéter yugular interno derecho, mientras se le instalaba un catéter peritoneal e inició diálisis peritoneal en junio de 2004.

El paciente se mantuvo en CAPD hasta febrero de 2006 cuando consultó por disnea, edema generalizado, dolor torácico, dolor abdominal y disfunción del catéter peritoneal, documentándose peritonitis que fue refractaria al tratamiento antibiótico, requiriendo retiro del catéter peritoneal e inserción de un catéter yugular, el cual no fue posible a través del lado derecho, siendo necesario cateterizar la vena yugular interna izquierda. En los rayos X se observa que el catéter se dirige paralelo al borde esternal izquierdo (Figura 3), se tomó gases a través del catéter que reportaron una PO<sub>2</sub> de 30 mmHg con saturación de 63% compatible con gases venosos, se le realizó ecocardiograma transesofágico, el cual mostró que el drenaje del vaso en el cual estaba insertado el catéter se dirigía hacia la aurícula derecha.

Se hemodiálizó sin complicaciones a través del catéter yugular izquierdo, pero el paciente desarrolló días más tarde obstrucción intestinal con sepsis abdominal, disfunción multiorgánica y fallece.

**Caso 3**

Hombre de 69 años de edad con antecedentes de diabetes mellitus e hipertensión arterial, quien consultó en mayo de 2005 por edema de miembros inferiores, precordialgia y disnea; en los paraclínicos se detectó creatinina de 11 mg/dL, potasio 7,5 meq/L, Ph de 7,1 con bicarbonato de 4; al examen físico con hipervolemia, edema pulmonar, documentándose enfermedad renal crónica avanzada. Se insertó un catéter

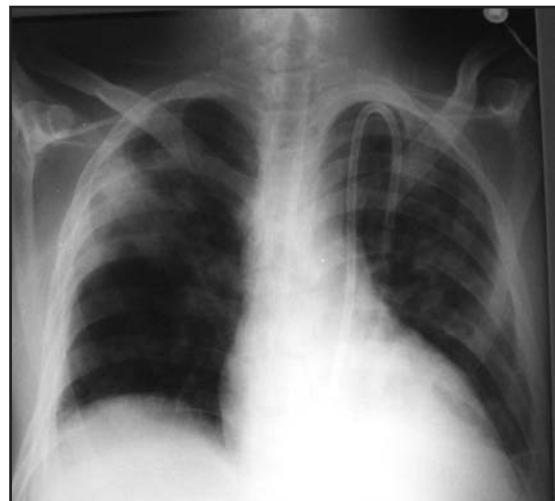

Figura 3. Caso 2, radiografía PA de tórax posinserción del catéter yugular izquierdo.

femoral izquierdo y luego un catéter yugular interno derecho en mayo 6 de 2005 para iniciar hemodiálisis.

En julio de 2005 se le construyó una fístula arteriovenosa braquiocefálica derecha, por la que continuó sus hemodiálisis.

En julio de 2006 la fístula arteriovenosa presentó trombosis, se intentó insertar un catéter yugular interno derecho el cual no fue posible, por lo tanto se puncionó la vena yugular interna izquierda sin complicaciones, se realizó rayos X para comprobar la correcta colocación del catéter, observándose catéter en posición anormal (Figura 4), se hizo un estudio radiológico con medio de contraste en el cual se encuentra que el catéter desemboca en la aurícula derecha (Figura 5), permitiendo además observarse la arteria pulmonar y sus ramas principales, diagnosticándose vena cava superior izquierda persistente.

En enero de 2007 se le insertó por esa misma vía un catéter permanente, el cual se tunelizó sin complicaciones, observándose por aplicación de medio de contraste su ubicación semejante al temporal (Figura 6).

### Discusión

La implantación de catéteres centrales para hemodiálisis es una práctica común en las unidades renales. Durante el año 2005 en el Servicio de Terapia Renal de Caldas se implantaron 316 catéteres centrales, de los cuales 201 fueron en las venas yugulares internas (1). La vena yugular interna derecha por su trayecto anatómico es la idealmente canalizada, pero en situaciones de agenesia, vaso de pequeño diámetro, punciones previas con fibrosis su punción es imposible, lo cual obliga a puncionar la vena yugular interna izquierda que por su trayecto tortuoso expone al paciente a mayores complicaciones durante el procedimiento.

La persistencia de la vena cava superior izquierda, se considera que es una variante anatómica que ocurre en 0,3 a 0,5% de la población general y en 4,3% de los pacientes con anomalías cardíacas congénitas. Es el resultado de la falta de cierre de la vena cardinal izquierda durante el desarrollo embriológico, se identifican tres tipos diferentes relacionados con esta alteración (Figura 7): el tipo I es la anatomía normal, el tipo II solamente tiene la vena cava superior izquierda persistente y en el tipo III hay presencia de las dos venas cavas superiores; en el subtipo IIIa hay conexión de la vena cava superior izquierda persistente con la vena cava superior derecha, y en el tipo IIIb no hay tal conexión (2), en la mayoría de los casos (92%) la desembocadura de esta vena es en la aurícula derecha por vía del seno coronario, el remanente drena a la aurícula izquierda.

Al implantar un catéter en la vena yugular interna izquierda se puede accidentalmente canalizar la vena cava superior izquierda (VCSI) anormalmente persistente. Este evento es realmente impactante puesto que al observar la radiografía de control solicitada para confirmar el trayecto del catéter se encuentra que su curso es paraesternal izquierdo, lo cual sugiere perforación de la vena innominada,

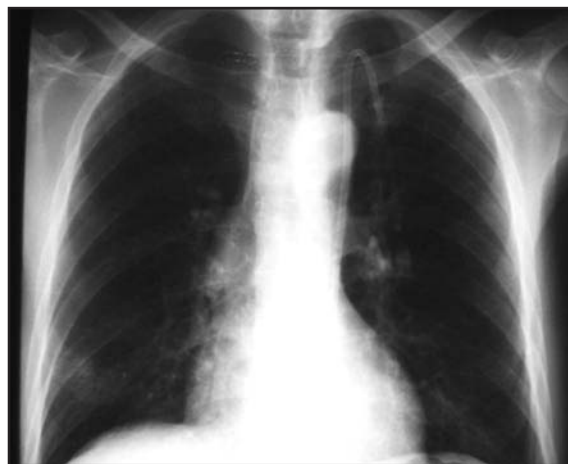

Figura 4. Caso 3, radiografía PA de tórax posinserción del catéter yugular izquierdo.

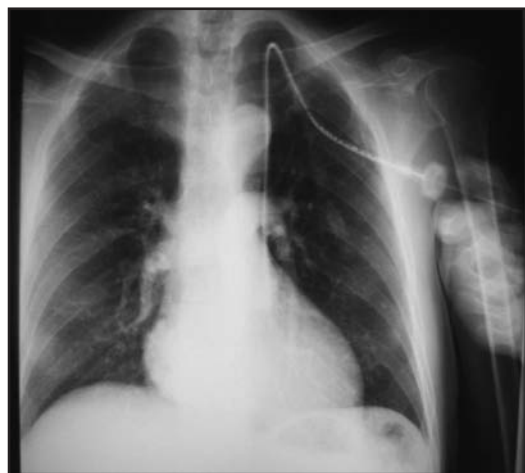
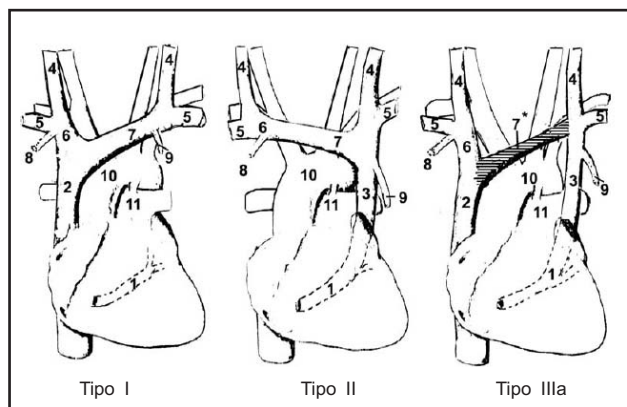


Figura 5. Caso 3, aplicación de medio de contraste muestra llenado de aurícula derecha y arterias pulmonares.

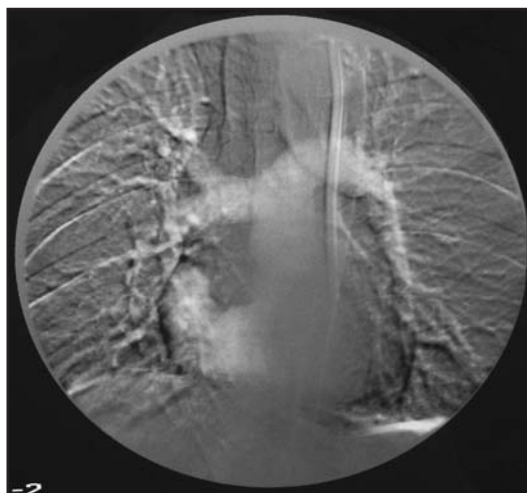

Figura 6. Caso 3, aplicación de medio de contraste por catéter permanente tunelizado muestra llenado de aurícula derecha y arterias pulmonares.



**Figura 7.** Descripción anatómica de las variantes de vena cava superior (1- seno coronario, 2- vena cava superior derecha, 3- vena cava superior izquierda, 4- vena yugular interna (izquierda y derecha), 5- vena subclavia, 6- vena innominada derecha, 7- vena innominada izquierda (en el tipo III b la vena innominada izquierda está obliterada, o no existe), 8- vena torácica derecha, 9- vena torácica izquierda, 10- arco aórtico, 11- arteria pulmonar principal).

dextrocardia, implantación del catéter en el mediastino, pericardio o espacio pleural, eventos que anuncian severas complicaciones posteriores; la ausencia de síntomas y un buen retorno sanguíneo a través del catéter pueden excluir estas posibilidades.

Leibowitz y colaboradores en 1992 informaron cinco pacientes con esta condición al intentar cateterización de la arteria pulmonar, e indican que en su experiencia de 4.000 cateterismos venosos y de arteria pulmonar éste es un evento poco frecuente (3). Higos y cols en 1998 en un niño con quemaduras al insertar un catéter central observaron radiológicamente que tomó un curso anormal, por ecocardiograma confirman su ubicación en VCSI (4). Huang y cols en 2002, Schummer y cols en 2003 y Danielpour y cols en 2005 reportan 1, 4 y 1 pacientes respectivamente con VCSI persistente detectados radiológicamente posimplantación de catéteres venosos centrales para diferentes condiciones clínicas (5, 2, 6).

Los reportes de pacientes con falla renal en quienes durante la implantación de catéteres centrales para hemodiálisis se cateteriza la VCSI persistente son también escasos. Hasta marzo del año 2007 sólo siete casos se encuentran en la literatura internacional; el número máximo reportado por un grupo de trabajo fue de dos por Wase en 2006 (7). El primer

caso se encuentra descrito en el año 1999 por Kim y cols (8), luego se encuentran reportes de 1, 1, 1, 2 y 1 casos en los años 2002, 2003, 2004, 2006 y 2007 respectivamente, (9,10,11,7,12). En todas las situaciones la vena yugular interna izquierda fue puncionada por incapacidad previa de canalizar la vena yugular interna derecha, y se describen en todas los eventos diversas técnicas para confirmar su ubicación en la VCSI persistente, como son ecocardiograma, aplicación de medio de contraste, TAC, resonancia magnética y gases del vaso canalizado, procedimientos imprescindibles previos al inicio de la hemodiálisis.

En nuestro medio no hay publicaciones al respecto y más concretamente a nivel local no se reportan casos similares ni en las unidades de cuidado intensivo y mucho menos en unidades renales. Este es el primer grupo a nivel local e internacional que reporta y confirma tres pacientes con implantación accidental de catéter para hemodiálisis en la VCSI persistente.

## Referencias

1. Restrepo CA. Informe anual STR de Caldas. Colombia; 2005. (no publicado)
2. Schummer W, Schummer C, Fröber R. Persistent left superior vena cava and central venous catheter position: clinical impact illustrated by four cases. *Surg Radiol Anat* 2003; **25**: 315-21.
3. Leibowitz AB, Halpern NA, Lee MH, Iberti TJ. Left-sided superior vena cava: a not-so-unusual vascular anomaly discovered during central venous and pulmonary artery catheterization. *Crit Care Med* 1992; **20**: 1119- 22.
4. Higgs AG, Paris S, Potter F. Discovery of left-sided superior vena cava during central venous catheterization. *Br J Anaesth* 1998; **81**: 260-1.
5. Huang YL, Wu MT, Pan HB, Yang CF. Aberrant course of Swan-Ganz catheter revealing persistent left superior vena cava. *Zhonghua Yi Xue Zhi (Taipei)* 2002; **65**: 403-6.
6. Danielpour PJ, Aalberg JK, El-Ramey M, Sivina M, Wodnicki H. Persistent left superior vena cava: an incidental finding during central venous catheterization. a case report. *Vasc Endovascular Surg* 2005; **39**: 109-11.
7. Wasse H. Persistent left superior vena cava: diagnosis and implications for the interventional nephrologists. *Semin Dial* 2006; **19**: 540-2.
8. Kim YO, Choi EJ, Jeon HK, Han CH, Song HC, Yoon SA, Bang BK. Persistent left superior vena cava detected by hemodialysis catheterization. *Nephron* 1999; **83**: 87-8.
9. Prada FJ, Sastre M, Forteza JF, Morey A, Munar MA, Alarcón A. Persistencia de la vena cava superior izquierda descubierta durante la implantación de catéter para hemodiálisis. *Nefrología* 2002; **22**: 199-201.
10. Hachicha M, Cao-Huu T, Cordebar N, Canard L, Kessler M. Permanent catheter implantation via a persistent left superior vena cava. *Nephrol Dial Transplant* 2003; **18**: 1410-1.
11. Kuppusamy TS, Balogun RA. Unusual placement of a dialysis catheter: persistent left superior vena cava. *Am J Kidney Dis* 2004; **43**: 365-7.
12. Stylianou K, Korsavas K, Voloudaki A, Patrianakos A, Vardaki E, Tzenakis N, Daphnis E. Can a left internal jugular catheter be used in the hemodialysis of a patient with persistent left superior vena cava. *Hemodial Int* 2007; **11**: 42-5.