

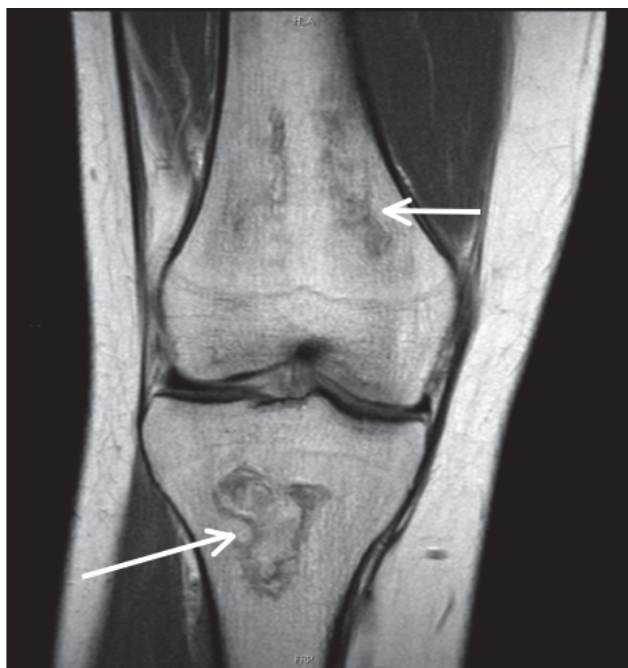
## Dolor articular y lupus eritematoso sistémico

### Un caso en imágenes

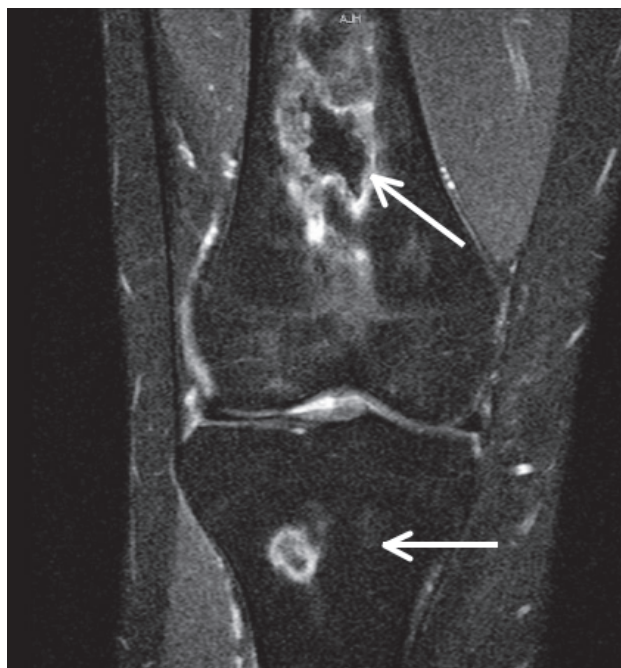## Arthralgia and systemic lupus erythematosus

### A case in images

MARÍA CATALINA VARGAS, MARÍA CAROLINA PÉREZ • BOGOTÁ, D.C.



**Panel A.** Imagen en densidad de protones, corte sagital de la rodilla. Las flechas señalan lesiones óseas, de centro isointenso y periferia hipointensa que corresponden a infartos óseos.



**Panel B.** Imagen en secuencias de supresión grasa, corte coronal de la rodilla. Las flechas señalan lesiones óseas, de centro isointenso y periferia hiperintensa que corresponden a infartos óseos.

Paciente de 19 años, con diagnóstico de lupus eritematoso sistémico (LES), en tratamiento con corticosteroides, quien consultó por dolor de tres meses de evolución en la rodilla derecha, limitante y sin respuesta a analgésicos, por lo que se realizó resonancia magnética (RM), que mostró lesiones focales óseas, de bordes irregulares, en el aspecto distal de la diáfisis femoral y proximal de la diáfisis tibial; isointensas en T2, en densidad de protones (DP) (Panel A) y en secuencias de supresión grasa (Panel B), con un halo hipointenso en T1 y DP (panel A) e hiperintenso en T2 y en secuencias de supresión grasa (Panel B), indicando infartos óseos.

La osteonecrosis o infartos óseos, ocurre en el 5 -50% de los pacientes con diagnóstico de LES. Su presencia se relaciona más con el uso de esteroides que con la enfermedad, se localizan en las articulaciones de soporte (cabeza, cóndilo femoral y platillo tibial). En la RM son lesiones focales, bien definidas, de bordes aserrados, cuyo centro corresponde al sitio de osteonecrosis, rodeadas de tejido de granulación activo y esclerosis ósea reactiva en el aspecto más externo, configurando una imagen en doble halo, característica de esta patología.

Dra. María Catalina Vargas: Residente Radiología; Dra. María Carolina Pérez: Radióloga. Fundación Cardio-Infantil. Bogotá, D.C.

Correspondencia. Dra. María Carolina Pérez, Calle 163 A No 13B – 60, Teléfono 6672727 Extensión 1158

E-mail: perezcarolina85@hotmail.com

Recibido: 03/III/09 Aceptado: 04/III/09