

Diátesis trombótica en paciente inmunocompetente con infección aguda por citomegalovirus

Thrombotic diathesis in an immunocompetent patient with acute cytomegalovirus infection

CARLOS ALBERTO CAÑAS, SUSY VANESSA CEDEÑO, EDWIN CARRASCAL, JUAN DIEGO VÉLEZ • CALI

Resumen

Se informa el caso de una mujer de 58 años, inmunocompetente, sin antecedentes de enfermedad procoagulante, quien desarrolla fenómenos trombóticos múltiples en el curso de una infección aguda por citomegalovirus (*Acta Med Colomb* 2009; 34: 136-139).

Palabras clave: *citomegalovirus, trombosis.*

Abstract

We report the case of a 58-year-old, immunocompetent female, without a history of procoagulant disease, who developed multiple thrombotic phenomena in the setting of acute cytomegalovirus infection (*Acta Med Colomb* 2009; 34: 136-139).

Key words: *cytomegalovirus, thrombosis.*

Dr. Carlos Alberto Cañas: Internista Reumatólogo, Fundación Valle del Lili, Cali; Dra. Susy Vanessa Cedeño: Residente de Medicina Interna, Universidad CES, Medellín y Fundación Valle del Lili, Cali; Dr. Edwin Carrascal: Profesor Titular de Patología, Universidad del Valle, Patólogo, Fundación Valle del Lili, Cali; Dr. Juan Diego Vélez: Internista Infectólogo, Fundación Valle del Lili, Cali

Correspondencia: Dr. Carlos A. Cañas. Fundación Valle del Lili. Cra 98 No. 18-49. Teléfono: (2)3319090 Ext. 7451. Cali, Colombia.

E-mail: cacd12@hotmail.com
ccanas@telesat.com.co

Recibido: 04/IV/09 Aceptado: 02/IX/09

Introducción

La infección por citomegalovirus (CMV) es usualmente asintomática, y cuando se manifiesta semeja clínicamente una mononucleosis con fiebre, faringitis, artralgias, linfadenopatías y linfocitosis atípica. Los pacientes inmunocomprometidos, como los infectados por el virus de la inmunodeficiencia humana (VIH) o inmunosuprimidos por trasplantes, pueden desarrollar complicaciones graves de tipo trombótico arterial y venoso en el curso de una infección aguda por CMV (1-4). En pacientes inmunocompetentes, una infección aguda por CMV, también puede llevar a fenómenos trombóticos (5).

En el presente informe se describe el caso de una paciente inmunocompetente, sin antecedente de condiciones que generen un estado procoagulante, que cursó con un cuadro de múltiples fenómenos trombóticos durante el curso de una infección aguda por CMV.

Reporte del caso

Mujer de 58 años, procedente de la zona rural de Cali (Valle). Ingresa a la institución por cuadro clínico de 15 días de evolución consistente en dolor lumbar, polaquiuria, disminución del volumen urinario, fiebre no cuantificada

y malestar general. Tres días antes del ingreso manifestó disnea progresiva.

Revisión por sistemas: niega síntomas oculares, cutáneos, osteoarticulares, gastrointestinales o neurológicos.

Antecedentes personales: hipertensión arterial. Fármacos: verapamilo, losartán, lovastatina desde hacía varios años.

Examen físico del ingreso: TA: 90/60 mmHg, FC: 98 x'. Cabeza, cuello, órganos de los sentidos sin hallazgos patológicos. Cardiopulmonar: estertores en ambas bases pulmonares. Edema en miembros inferiores. Neurológico: consciente, orientada, colaboradora, sin déficit focal, sin movimientos o reflejos anormales.

Paraclínicos al ingreso: Hb: 15 gr/L, Hto: 41%; Leucocitos: 16.000/mm³ (neutrófilos:78%, linfocitos: 7%, monocitos:15%); plaquetas: 670.000/mm³; glicemia: 93 mg/dL; nitrógeno ureico: 236 mg/dL, creatinina: 20.8 mg/dL; ALT: 303 mg/dL, AST: 193 mg/dL; amilasas: 3687 mg/dL; sodio: 128 meq/L, potasio: 5 meq/L, cloro: 89 meq/L; pH: 7,12, pCO₂: 8,6, pO₂ 165, HCO₃: 2,7, Sat O₂:98%, BE: -23; ácido láctico: 7.73; TP: 19.3'', TTP: 56'' (N:40'').

Tratamiento instaurado y evolución: Debido a su azoemia y acidosis metabólica severa, es llevada a he-

modiálisis aguda con marcada mejoría de sus síntomas y parámetros de laboratorio. Tres días después de su ingreso refiere episodio súbito de amaurosis por ojo izquierdo, que motivó la valoración por oftalmología quienes encuentran al examen trombosis oclusiva de la vena central de la retina. Es valorada también por el servicio de neurología quienes solicitan tomografía axial computarizada cerebral simple la cual es informada como normal. Evoluciona a la mejoría, con reducción gradual hasta el retiro de soporte vasoactivo. Permanece asintomática con mejoría en paraclínicos, en adecuadas condiciones generales por lo que se decide dar salida 12 días posteriores a su ingreso. Los niveles de nitrógeno ureico: 26.2 mg/dl, creatinina: 2.07 mg/dl, amilasas: 280, hemoglobina: 8.35 gr/L, hematocrito: 28.4%.

Rehospitalización: consulta al servicio de urgencias tres días después del egreso refiriendo disnea marcada, fiebre, malestar general, hematoquezia, dolor en región cervical derecha. Manifiesta que continúa con pérdida visual por ojo izquierdo. Al examen físico se encuentra TA: 90/60 mmHg, FC: 99 x', en cuello: se palpa zona indurada dolorosa a la palpación en la cara lateral derecha del cuello a nivel de sitio de instalación del catéter de diálisis. Cardiopulmonar con ruidos cardiacos rítmicos, pulmones bien ventilados con estertores bibasales, edema en miembros inferiores. Neurológico: orientada, consciente, colabora, sin déficit sensitivo o motor. Paraclínicos: ecocardiograma: fracción de eyección del ventrículo izquierdo (FEVI) 65%, hipertrofia ventricular izquierda, calcificación válvula aórtica; dúplex venoso del cuello: trombosis de vena yugular interna derecha. Colonoscopia total: se aprecia colitis isquémica crónica no necrótica; se realiza biopsia.

Para la segunda hospitalización ya se tenían informes de paraclínicos solicitados en hospitalización anterior: hemocultivos: negativos; anticuerpos antinucleares: negativos; complemento, C3: 27.9 mg/dL (14-44), C4: 97 mg/dL (88-165); anticardiolipinas: IgM: 6.3 mg/dL (10-20), IgG: 9.6 mg/dL (10-20); proteínas C y S de la coagulación normales; antitrombina III normal, anticoagulante lúpico: negativo, β 2 glicoproteína I IgG menor de 4 U/mL, IgM menor de 4 U/mL, IgA 19 U/mL (normales). Se descartan mutación de gen de la protrombina 20210G/A y Factor V Leiden. Se obtienen nuevos paraclínicos, extendido periférico con glóbulos rojos normocromicos con anisocitosis leve, esquistocitos escasos. Cuadro hemático: leucocitos 7750/mm³, neutrófilos: 69%, linfocitos: 28%, monocitos: 2%, basófilos: 1%, Hb: 6.99 g/dl, Hto: 23.2%, plaquetas: 186.000/mm³; antígeno carcinoembrionario: 1,1 ng/mL (0,0-0,3), α -feto proteína: 3,76 ng/mL (0,0-8,6), Ca-125: 15,8 U/mL (0,0-21,0). La biopsia de colon mostró necrosis con ulceración de mucosa, vasculitis aguda de pequeños vasos con trombosis e inclusiones de tipo CMV comprobadas con inmunoperoxidasa (Figura 1, A-D). Anticuerpos para CMV IgM: positivos, antigenemia positiva para CMV (reacción positiva para inclusión de células sanguíneas infectadas por método de IFI, Mofluotest, BioRad 52206).

La paciente requiere transfusión y soporte vasoactivo. Al tercer día desarrolla lesiones isquémicas dolorosas en dedos de pies. Una vez se determina la presencia de infección aguda por CMV, se inicia manejo con ganciclovir 375 mg IV cada 12 horas. Se indica además anticoagulación con enoxaparina (dos dosis diarias de 1 mg/Kg de peso), la cual se indicó durante la hospitalización, y no se dejó anticoagulación crónica. La paciente evoluciona hacia la mejoría: Se le da de alta una semana después encontrándose asintomática, a excepción de amaurosis residual de ojo izquierdo, con TA: 140/80 mmHg, FC: 73 x min, cardiopulmonar con ruidos cardiacos rítmicos, pulmones bien ventilados. Abdomen normal. Extremidades sin edema, sin lesiones equimóticas ni necróticas. Resto de examen físico normal. Paraclínicos de egreso: nitrógeno ureico 20 mg/dl, creatinina 0.98mg/dl, PT 11.6, PTT 21.5, INR 1.05, leucocitos 7670/mm³, neutrófilos 72%, linfocitos 20%, Hb 9.8 gr/L, Hto 31.2%, plaquetas 171000, Na 134 meq/L, K 3.9 meq/L, AST 15.1 U/L, ALT 19.5 U/L.

Discusión

Los primeros casos informados en la literatura médica de trombosis asociada a infección por CMV fueron en pacientes con alguna forma de inmunodeficiencia, como la que se presenta en pacientes con infección por VIH (1, 2), o los pacientes con trasplante de órganos (3, 4). La asociación entre el CMV y fenómenos trombóticos en huéspedes inmunocompetentes ha sido motivo de varios informes en la literatura médica; se han descrito casos con trombosis en la vena porta (6-8), trombosis mesentérica (9), tromboembolismo pulmonar (10,11), trombosis venosa profunda en miembros inferiores (12, 13), entre otros. En algunos casos se ha informado la asociación con formas de diátesis trombóticas, tanto primarias como la presencia de factor V Leiden (14), deficiencia de proteína C y S (15) o adquiridas, como el desarrollo de anticuerpos antifosfolípidos (16). Ha sido también objeto de estudio el papel del CMV en el desarrollo de la enfermedad coronaria (17), más aún como factor asociado a reestenosis de vasos coronarios luego de la colocación de stents (18).

Diferentes mecanismos se han propuesto para explicar la presencia de diátesis trombótica en pacientes con infección por CMV. El mecanismo más aceptado sostiene que hay cambios a nivel de la superficie endotelial, como es la sobreexpresión de quimioquinas y moléculas de adhesión celular, las cuales facilitan la adherencia de leucocitos y plaquetas al endotelio (19). Otro mecanismo fisiopatológico que se propone es la activación del factor X como causante de la generación de trombina (20). También se ha informado la asociación con el desarrollo de ANCAs (21), y como ya se había mencionado la posible participación de anticuerpos antifosfolípidos (22).

En el presente informe se describe el caso de una paciente inmunocompetente con infección aguda por CMV manifestada con síntomas generales y colitis aguda severa,

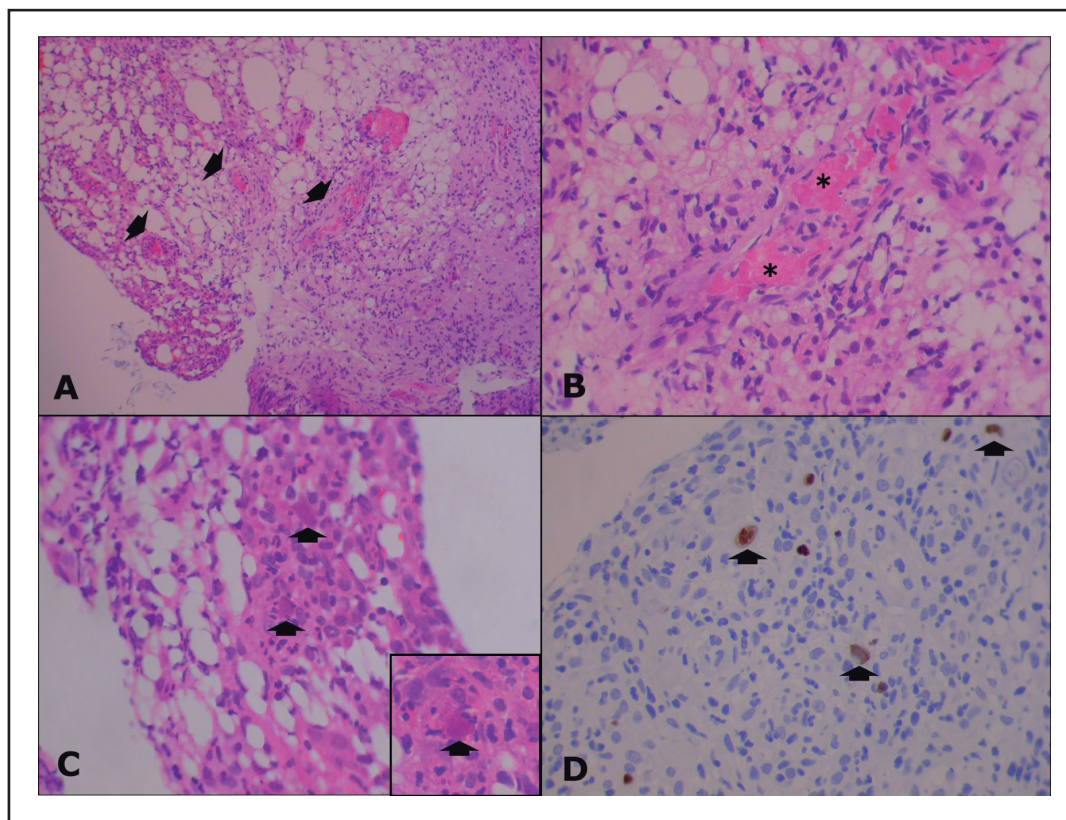


Figura 1. Hallazgos histopatológicos de las biopsias de colon. A: Ulceración de la mucosa. Hay trombosis y vasculitis aguda de pequeños vasos (flechas). B: Detalle a mayor aumento de trombosis de la luz microvascular (asteriscos). C: Inclusiones virales. Inserto, inclusión característica de CMV (flechas). D: Demostración por inmunoperoxidasa de infección por CMV (flechas).

quien desarrolla varios fenómenos tromboticos: vena central de la retina del ojo izquierdo, vena yugular interna derecha, microvasculatura distal (dedos de pies), y microvasculatura del colon. La falla renal con la que la paciente ingresa no tuvo una etiología clara, pero podría ser explicada por compromiso trombotico. La elevación inicial de amilasas séricas podría estar en relación con fenómenos isquémicos a nivel pancreático. El desarrollo de esquistocitosis, con una leve prolongación de los tiempos de coagulación, y la posible presencia de hemólisis, nos hace pensar que la paciente cursó con alguna forma de microangiopatía trombotica, situación que también ha sido descrita en este tipo de pacientes, aunque en el contexto de pacientes inmunocomprometidos (23-25).

Los casos descritos en la literatura y este nuevo que se informa, deben alertar al clínico para sospechar una infección aguda por CMV en pacientes con diátesis trombotica adquirida. En pacientes con alto riesgo para desarrollar este tipo de complicaciones podría plantearse alguna forma de profilaxis antitrombotica.

Referencias

1. Jenkins RE, Peters BS, Pinching AJ. Thromboembolic disease in AIDS is associated with cytomegalovirus disease. *AIDS* 1991; **5**: 1540-2.
2. Rerolle JF, Canaud G, Fakhouri F, Aaron L, Morelon E, Feraldi MN et al. Thrombotic microangiopathy and hypothermia in an HIV-positive patient: importance of cytomegalovirus infection. *Scand J Infect Dis* 2004; **36**: 234-7.

3. Akamatsu N, Sugawara Y, Tamura S, Togashi J, Kaneko J, Makuuchi M. Late mortality from thrombotic microangiopathy after liver transplantation: report of a case. *Surg Today* 2007; **37**: 345-8.
4. Ramasubbu K, Mullick T, Koo A, Hussein M, Henderson JM, Mullen KD et al. Thrombotic microangiopathy and cytomegalovirus in liver transplant recipients: a case-based review. *Transpl Infect Dis* 2003; **5**: 98-103.
5. Abgueguen P, Delbos V, Chenebault JM, Payan C, Pichard E. Vascular thrombosis and acute cytomegalovirus infection in immunocompetent patients: Report of 2 cases and literature review. *Clin Infect Dis* 2003; **36**: 134-9.
6. Spahr L, Cerny A, Morard I, Rubbia-Brandt L, Schrenzel J. Acute partial Budd-Chiari syndrome and portal vein thrombosis in cytomegalovirus primary infection: a case report. *BMC Gastroenterology* 2006; **6**: 10.
7. Squizzato A, Ageno W, Cattaneo A, Brumana N. A case report and literature review of portal vein thrombosis associated with cytomegalovirus infection in immunocompetent patients. *Clin Infect Dis* 2007; **44**: 13-6.
8. Chelbi F, Boutin-Le Thi Huong D, Frigui M, Asli B, Hausfater P, Piette JC. Portal thrombosis complicating an acute cytomegalovirus infection in an immunocompetent patient. *Rev Med Interne*. 2006; **27**: 54-8.
9. Dueñas C, Grande C, Martín A, Ceballos I, Sevil M, Fernández A. Trombosis mesentérica asociada a infección por citomegalovirus en paciente inmunocompetente. *Enferm Infecc Microbiol Clin* 2002; **20**: 92-7.
10. Paran Y, Halutz O, Swartzon M, Schein Y, Yeshurun D, Justo D. Venous thromboembolism and cytomegalovirus infection in immunocompetent adults. *IMAJ* 2007; **9**: 757-8.
11. Ladd AM, Goyal R, Rosainz L, Baiocco P, Difabrizio LJ. Pulmonary embolism and portal vein thrombosis in an immunocompetent adolescent with acute cytomegalovirus hepatitis. *Thromb Thrombolysis* 2008; Dec 31.
12. Rovey C, Granel B, Parola P, Foucault C, Brouqui P. Acute cytomegalovirus infection complicated by venous thrombosis: a case report. *Ann Clin Microbiol Antimicrob*. 2005; **4**: 11
13. Abgueguen P, Delbos V, Chenebault JM, Payan C, Pichard E. Vascular thrombosis and acute cytomegalovirus infection in immunocompetent patients: report of 2 cases and literature review. *Clin Infect Dis* 2003; **36**: 134-9.
14. Welinder JG, Orholm MK, Böttiger B. Primary cytomegalovirus infection and

- thrombophlebitis/pulmonary embolism. *Ugeskr Laeger* 2006; **168**: 3824-5.
15. **Arav-Boger R, Reif S, Bujanover Y.** Portal vein thrombosis caused by protein C and protein S deficiency associated with cytomegalovirus infection. *J Pediatr* 1995; **126**: 586-8.
 16. **Delbos V, Abgueguen P, Chennebault JM, Fanello S, Pichard E.** Acute cytomegalovirus infection and venous thrombosis: role of antiphospholipid antibodies. *Journal of Infection* 2007; **54**: 47-50.
 17. **Sarmiento M, Rugeles MT.** Citomegalovirus y aterosclerosis. ¿Existe alguna relación?. *Colombia Médica* 2003; **34**: 213-9.
 18. **Neumann FJ, Kastrati A, Miethke T, Pogatsa-Murray G.** Previous cytomegalovirus infection and risk of coronary thrombotic events after stent placement. *Circulation* 2000; **101**: 11-3.
 19. **Span AH, van Dam-Mieras MC, Mullers W, Endert J, Muller AD, Bruggeman CA.** The effect of virus infection on the adherence of leukocytes or platelets to endothelial cells. *Eur J Clin Invest* 1991; **21**: 331-8.
 20. **Squizzato A, Gerdes VE, Buller HR.** Effects of human cytomegalovirus infection on the coagulation system. *Thromb Haemost* 2005; **93**: 403-10.
 21. **Wolf G, Porth J, Stahl RA.** Thrombosis associated with cytomegalovirus infection in patients with ANCA-positive vasculitis. *Am J Kidney Dis* 2001; **38**: 27.
 22. **Gharavi AE, Pierangeli SS, Harris EN.** Viral origin of antiphospholipid antibodies: endothelial cell activation and thrombus enhancement by CMV peptide-induced APL antibodies. *Immunobiology* 2003; **207**: 37-42.
 23. **Ramasubbu K, Mullick T, Koo A, Hussein M, Henderson JM, Mullen KD, Avery RK.** Thrombotic microangiopathy and cytomegalovirus in liver transplant recipients: a case-based review. *Microan Transpl Infect Dis* 2003; **5**: 98-103.
 24. **Akamatsu N, Sugawara Y, Tamura S, Togashi J, Kaneko J, Makuuchi M.** Late mortality from thrombotic microangiopathy after liver transplantation: report of a case. *Microan Surg Today* 2007; **37**: 345-8.
 25. **Esteve V, Reynaga E, De las Cuevas X.** Microangiopatía trombótica asociada a infección por citomegalovirus como manifestación clínica inicial de primoinfección por VIH. *NEFROLOGÍA* 2006; **26**: 639-41.