

Compromiso pleural en cáncer diferenciado de tiroides

Pleural involvement in differentiated thyroid cancer

LEONARDO ROJAS-MELO, JOSSIE ESTEBAN QUIJANO-NARANJO, JUAN CAMILO SALGADO-SÁNCHEZ, ANDREY ALEXANDROVICH SANKÓ-POSADA, LUISANA MOLINA-PIMIENTA • BOGOTÁ, D.C. (COLOMBIA)

DOI: <https://doi.org/10.36104/amc.2022.2216>

Resumen

El cáncer de tiroides es la neoplasia endocrinológica más común. Suele presentar un buen pronóstico con una supervivencia a 10 años mayor al 90%. El compromiso metastásico pleural es poco frecuente. Presentamos dos casos de cáncer papilar de tiroides con compromiso pleural metastásico. (*Acta Med Colomb* 2022; 47. DOI: <https://doi.org/10.36104/amc.2022.2216>).

Palabras clave: *cáncer de tiroides, derrame pleural maligno.*

Abstract

Thyroid cancer is the most common endocrine cancer. It generally has a good prognosis, with a 10-year survival rate of over 90%. Pleural metastasis is uncommon. We present two cases of papillary thyroid cancer with pleural metastases. (*Acta Med Colomb* 2022; 47. DOI: <https://doi.org/10.36104/amc.2022.2216>).

Keywords: thyroid cancer, malignant pleural effusion.

Dr. Leonardo Rojas Melo: Internista y Endocrinólogo. MSc Oncología Molecular. Hospital Universitario San Ignacio; Dres. Jossie Esteban Quijano-Naranjo, Juan Camilo Salgado-Sánchez: Internista y Fellow Endocrinología Pontificia Universidad Javeriana, Hospital Universitario San Ignacio; Dr. Andrey Alexandrovich Sankó-Posada: Médico General Pontificia Universidad Javeriana; Dra. Luisana Molina-Pimienta: Internista Hospital Universitario San Ignacio, Bogotá, D.C. (Colombia). Correspondencia: Dr. Juan Camilo Salgado-Sánchez, Bogotá, D.C. (Colombia). E-Mail: juan-salgado@javeriana.edu.co
Recibido: 29/V/2021 Aceptado: 13/IX/2021

Introducción

El cáncer de tiroides es la neoplasia endocrinológica más común, representa el 1.9% de todos los tumores malignos diagnosticados anualmente en Estados Unidos (1). De acuerdo con la información reportada por GLOBOCAN, Colombia tiene una incidencia de 9.1 casos por 100 000 habitantes, siendo el séptimo cáncer más incidente (3), generalmente su pronóstico es bueno y muestra una supervivencia a 10 años mayor a 90% (2). El compromiso metastásico a distancia usualmente involucra el parenquimatoso pulmonar, el óseo y a vísceras como el hígado. El compromiso pleural por cáncer de tiroides es infrecuente en menos de 1% de todos los pacientes se reporta compromiso pleural secundario (4), puede presentarse entre 61 y 132 meses después del diagnóstico inicial (5). Presentamos dos casos de cáncer papilar de tiroides con compromiso pleural metastásico.

Caso 1

Paciente de 57 años con carcinoma papilar de tiroides estadio inicial IVB, T3bmN1bM1 manejado inicialmente con realización de tiroidectomía total con vaciamiento del compartimiento ganglionar central y vaciamiento radical

modificado izquierdo, la patología evidenció presencia de 10 ganglios del vaciamiento central y 13 ganglios del vaciamiento radical modificado izquierdo comprometidos por el tumor sin presencia de extensión extracapsular, con tiroglobulina postquirúrgica de 8557 ng/mL por lo que se decide solicitar TAC de tórax de alta resolución la cual corrobora compromiso pulmonar metastásico en ambos campos pulmonares. Recibe adyuvancia con 200 mCi de yodo radioactivo (I-131), sin captación en el rastreo por lo que se considera enfermedad no yodo ávida. Cinco meses después presenta disnea progresiva con documentación radiológica de derrame pleural masivo izquierdo, requiriendo drenaje con toracentesis en múltiples ocasiones.

Se realizó estudio citoquímico del líquido pleural compatible con exudado linfocítico, y estudio citológico sugestivo de compromiso por carcinoma papilar de tiroides. Se realizó medición de tiroglobulina en líquido pleural la cual fue marcadamente elevada en 7046 ng/mL confirmando el compromiso pleural por carcinoma papilar de tiroides. Para este momento contaba con tiroglobulina sérica de 4009 ng/mL, anticuerpos antitiroglobulina 0.83 UI/mL negativos (valor de referencia < 4.11 UI/mL) y TSH 0.05 uUI/mL. Se realiza nuevo estudio tomográfico que evidencia la presencia de progresión de la

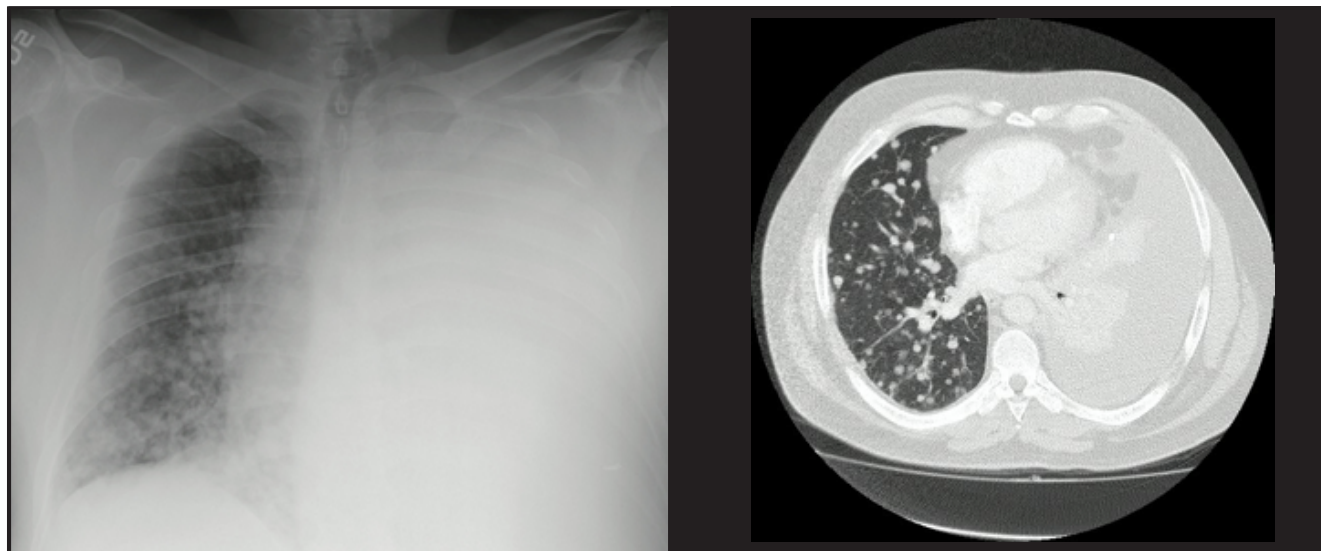


Figura 1. Radiografía de tórax y tomografía de tórax de alta resolución que evidencian presencia de derrame pleural izquierdo masivo que no permite evaluar el parénquima pulmonar ipsilateral, e incontables nódulos pulmonares entre 5 y 23 mm. en el campo pulmonar derecho.

enfermedad a nivel pulmonar por los criterios de evaluación de la respuesta en tumores sólidos - *Response Evaluation Criteria In Solid Tumors* (RECIST por sus siglas en inglés). Se consideró candidato a manejo con inhibidores de tirosina quinasa. Sin embargo, el paciente presenta neumonía severa por SARS-CoV-2 con desarrollo de síndrome de dificultad respiratoria aguda (SDRA) con requerimiento de ventilación mecánica de forma prolongada, en el momento con ECOG 3 y síndrome de desacondicionamiento físico severo lo que ha retrasado el inicio del sorafenib.

Caso 2

Paciente de 63 años con carcinoma papilar de tiroides variante clásica y variante folicular infiltrativa estadio inicial IVB, T2mN1bM1 llevada a tiroidectomía total con vaciamiento del compartimiento central y vaciamiento radical modificado izquierdo con presencia de un ganglio del vaciamiento central positivo y tres ganglios del vaciamiento radical modificado izquierdo comprometidos, todos sin extensión extracapsular. Tiroglobulina postquirúrgica en 130.6 ng/mL y anticuerpos antitiroglobulina negativos por lo que se realiza tomografía de alta resolución de tórax que evidencia compromiso micronodular en ambos campos pulmonares. Se decide realizar adyudancia con I-131, recibiendo en total 300 mCi con rastreo postterapia que no evidencia captación a nivel pulmonar. Se decidió terapia supresiva de TSH con levotiroxina mostrando estabilidad clínica durante los tres años siguientes. Al cuarto año de seguimiento presenta disnea y dolor torácico pleurítico en hemitórax derecho con radiografía de tórax que documenta derrame pleural derecho. Llevada a toracentesis con estudio citoquímico del líquido pleural compatible con exudado linfocítico, y estudio inmunohistoquímico del líquido pleural positivo para PAX8 y calretinina y negativas para WT1, D2-40, TTF1 y tiroglobuli-

na, estos hallazgos son altamente sugestivos de compromiso metastásico por un carcinoma papilar de tiroides. La paciente presentó recurrencia del derrame pleural por lo que se decidió realización de pleurodesis con talco. Hasta el momento no ha presentado nuevos episodios de derrame pleural. De acuerdo con los resultados de nuevos estudios tomográficos se definirá con la paciente en un futuro el momento idóneo para iniciar inhibidores de la tirosina quinasa.

Discusión

El compromiso pleural en el carcinoma de tiroides bien diferenciado es extremadamente raro se estima que se presenta en menos de 1% de los pacientes con cáncer papilar de tiroides, de acuerdo con una extensa revisión realizada en el *Hospital MD Anderson Cancer Center* de 1772 pacientes con carcinoma diferenciado de tiroides, solo 0.6% de los pacientes presentó compromiso pleural metastásico (3) y actualmente solo existen aproximadamente 50 casos reportados en la literatura (4).

A pesar de que es una manifestación inusual del carcinoma diferenciado de tiroides se ha demostrado que su presencia empeora dramáticamente el pronóstico de las personas con cáncer papilar de tiroides con medianas de supervivencia reportadas entre los 10 y los 15 meses (3-5).

Al igual que en nuestros dos casos, los 10 casos reportados por el MD Anderson ya tenían compromiso pulmonar previo al desarrollo del compromiso pleural (3) y esto es algo que se ha evidenciado en la gran mayoría de casos reportados previamente en la literatura (6-9).

En el caso 1 para establecer el diagnóstico nos basamos en los hallazgos citopatológicos del líquido pleural y la cuantificación de tiroglobulina en el líquido pleural notoriamente elevada. En el caso 2 contamos con estudios de inmunohistoquímica que apoyan el diagnóstico. Al revisar la

literatura los hallazgos citológicos más comúnmente encontrados en el compromiso pleural del carcinoma diferenciado de tiroides son la presencia de núcleos ovoides, contornos nucleares irregulares, calcificaciones psamomatosas, y moderadas cantidades de citoplasma vacuolado dentro de las células tumorales. Sin embargo, solo con el estudio de citológico puede ser un reto dar diagnóstico preciso por lo que se recomienda la realización de estudios de inmunohistoquímica, que en caso de presentar positividad para CK7, CK9, TTF1, PAX8 y tiroglobulina, apoyarían el diagnóstico del compromiso metastásico pleural del carcinoma papilar de tiroides (10, 11). El paciente del caso 1 adicionalmente tenía niveles en líquido pleural marcadamente elevados de tiroglobulina, este hallazgo ha sido sugerido por algunos autores como un posible marcador de compromiso pleural del cáncer de tiroides, sin embargo, sus puntos de corte aún no están definidos y no es universalmente aceptado, en parte por lo infrecuente (12).

Respecto al tratamiento no existe un consenso de manejo para el compromiso pleural del cáncer diferenciado de tiroides, históricamente se ha planteado que el tratamiento se debe enfocar a mejorar síntomas como la disnea por medio de realización de toracentesis a necesidad o realización de pleurodesis en casos seleccionados (4). Es nuestro pensar que esta se debe realizar tan precozmente como sea posible, al considerar el derrame pleural como evidencia de progresión de la enfermedad. En la última década los inhibidores de tirosina quinasa (ITK) como el sorafenib y el lenvatinib se han convertido en una opción de manejo en pacientes con cáncer diferenciado de tiroides refractario al yodo con progresión local o metastásica, mejorando la supervivencia libre de progresión cuando se compara con placebo (13, 14). Al igual que en los dos casos que presentamos, la gran mayoría de pacientes que presentan compromiso pleural ya tienen compromiso metastásico a nivel pulmonar lo que podría facilitar el seguimiento con RECIST para evaluar la respuesta a la terapia; lo anterior debido a que el derrame pleural presenta la dificultad de no ser fácil objetivizar la respuesta más allá del volumen. Existen reportes de casos donde tanto el uso de sorafenib como de lenvatinib han llevado a una disminución notoria del derrame pleural en pacientes con carcinoma de tiroides (15, 16). A la fecha no encontramos reportes de uso en fusión de NTRK como el larotrectinib. Debido a las implicaciones pronósticas del derrame pleural, este tipo de medicamentos podrían ser la terapia sistémica promisoriosa en los pacientes con carcinoma de tiroides aun sin presentar progresión pulmonar documentada.

Conclusiones

El compromiso pleural en el carcinoma diferenciado de tiroides es una manifestación poco frecuente, sin embargo,

empeora dramáticamente la sobrevida en los pacientes que lo presentan. Debería considerarse como progresión de enfermedad, aunque existe la dificultad de hacer objetiva su cuantificación (más allá de los datos por imágenes como ecografía) y de evaluar la respuesta de cualquier tratamiento instaurado. Es importante estimular la toracentesis evacuadora y medición de tiroglobulina en el líquido pleural para determinar su papel definitivo en la enfermedad. La pleurodesis debería ser recomendada precozmente en estos casos. Los inhibidores de la tirosina quinasa parecen ser una opción de tratamiento promisoriosa para este grupo de pacientes.

Referencias

1. **Surveillance Epidemiology and End Results program (SEER).** Cancer Stat Facts: Thyroid Cancer. *Natl cancer Inst.* Published online 2020. <https://seer.cancer.gov/statfacts/html/thyro.html>
2. **International Agency for Research on Cancer.** Global Cancer Observatory (GLOBOCAN). World Health Organization.
3. **Vassilopoulou-Sellin R, Sneige N.** Pleural Effusion in Patients With Differentiated Papillary Thyroid Cancer. *South Med J.* 1994;**87**(11):1111-1116. doi:10.1097/00007611-199411000-00010
4. **Tamura T, Shiozawa T, Satoh H, et al.** Pleural fluid due to papillary thyroid cancer. *Oncol Lett.* Published online May 21, 2019. doi:10.3892/ol.2019.10383
5. **Broome DT, Gadre GB, Fayazzadeh E, Bena JF, Nasr C.** Pleural effusion as a novel prognostic factor in metastatic thyroid carcinoma. *Endocr Connect.* 2020;**9**(8):812-823. doi:10.1530/EC-20-0193
6. **Hyman MP.** Papillary and undifferentiated thyroid carcinoma presenting as a metastatic papillary serous effusion. A case report. *Acta Cytol.* Published online 1979.
7. **Jeon MJ, Yim JH, Kim EY, et al.** Four Cases of Malignant Pleural Effusion in Patients with Papillary Thyroid Carcinoma. *Endocrinol Metab.* 2011;**26**(4):330. doi:10.3803/EnM.2011.26.4.330
8. **Vernon AN, Sheeler LR, Biscotti C V, Stoller JK.** Pleural Effusion Resulting from Metastatic Papillary Carcinoma of the Thyroid. *Chest.* 1992;**101**(5):1448-1450. doi:10.1378/chest.101.5.1448
9. **Abe T, Suzuki M, Shimizu K, et al.** Anaplastic transformation of papillary thyroid carcinoma in multiple lung metastases presenting with a malignant pleural effusion: a case report. *J Med Case Rep.* 2014;**8**(1):460. doi:10.1186/1752-1947-8-460
10. **Lew M, Pang JC, Roh MH, Jing X.** Cytologic Features and Immunocytochemical Profiles of Malignant Effusions with Metastatic Papillary Thyroid Carcinoma: A Case Series from a Single Institution. *Acta Cytol.* 2015;**59**(5):412-417. doi:10.1159/000441647
11. **Vyas M, Harigopal M.** Metastatic thyroid carcinoma presenting as malignant pleural effusion: A cytologic review of 5 cases. *Diagn Cytopathol.* 2016;**44**(12):1085-1089. doi:10.1002/dc.23547
12. **Rosenstengel A, Lim EM, Millward M, Lee YG.** A distinctive colour associated with high iodine content in malignant pleural effusion from metastatic papillary thyroid cancer: a case report. *J Med Case Rep.* 2013;**7**(1):147. doi:10.1186/1752-1947-7-147
13. **Schlumberger M, Tahara M, Wirth LJ, et al.** Lenvatinib versus Placebo in Radioiodine-Refractory Thyroid Cancer. *N Engl J Med.* 2015;**372**(7):621-630. doi:10.1056/NEJMoa1406470
14. **Brose MS, Nutting CM, Jarzab B, et al.** Sorafenib in radioactive iodine-refractory, locally advanced or metastatic differentiated thyroid cancer: a randomised, double-blind, phase 3 trial. *Lancet.* 2014;**384**(9940):319-328. doi:10.1016/S0140-6736(14)60421-9
15. **Liu M, Shen Y, Ruan M, Li M, Chen L.** Notable Decrease of Malignant Pleural Effusion After Treatment with Sorafenib in Radioiodine-Refractory Follicular Thyroid Carcinoma. *Thyroid.* 2014;**24**(7):1179-1183. doi:10.1089/thy.2013.0703
16. **Uchida T, Yamaguchi H, Nagamine K, et al.** Rapid pleural effusion after discontinuation of lenvatinib in a patient with pleural metastasis from thyroid cancer. *Endocrinol Diabetes Metab Case Reports.* 2019;2019. doi:10.1530/EDM-18-0158

